FACULTÉ DE MÉDECINE DE PARIS

Année 1907 **THÈSE** N° 267

POUR LE

DOCTORAT EN MÉDECINE

Présentée et soutenue le jeudi 16 mai 1907, à 1 heure

Par Robert SIEGEL

Né à Paris, le 5 septembre 1877
Ancien interne des hôpitaux de Paris et de l'hôpital maritime de Berck-sur-Mer
Membre adjoint de la Société anatomique

L'ÉPITHÉLIOMA BRANCHIAL DU COU

Président : M. LE DENTU, *professeur*.
Juges : MM. ALBARRAN, *professeur*.
MARION, MORESTIN, } *agrégés*.

PARIS
G. STEINHEIL, ÉDITEUR
2, RUE CASIMIR-DELAVIGNE, 2

1907

FACULTÉ DE MÉDECINE DE PARIS

267

Année 1907 **THÈSE** N°

POUR LE

DOCTORAT EN MÉDECINE

Présentée et soutenue le jeudi 16 mai 1907, à 1 heure

Par Robert SIEGEL

Né à Paris, le 5 septembre 1877
Ancien interne des hôpitaux de Paris et de l'hôpital maritime de Berck-sur-Mer
Membre adjoint de la Société anatomique

L'ÉPITHÉLIOMA BRANCHIAL DU COU

Président : M. LE DENTU, *professeur.*
Juges : MM. ALBARRAN, *professeur.*
MARION, MORESTIN, } *agrégés.*

ACAD. LUG. BAT. BIBL.

PARIS
G. STEINHEIL, ÉDITEUR
2, RUE CASIMIR-DELAVIGNE, 2

1907

FACULTÉ DE MÉDECINE DE PARIS

Doyen ..... M. DEBOVE.

Professeurs ..... MM.

Anatomie	N...
Physiologie	Ch. RICHET.
Physique médicale	GARIEL.
Chimie organique et chimie minérale	GAUTIER.
Histoire naturelle médicale	R. BLANCHARD.
Pathologie et thérapeutique générales	BOUCHARD
Pathologie médicale	HUTINEL. BRISSAUD.
Pathologie chirurgicale	LANNELONGUE.
Anatomie pathologique	CORNIL.
Histologie	MATHIAS DUVAL.
Opérations et appareils	SEGOND.
Pharmacologie et matière médicale	POUCHET.
Thérapeutique	GILBERT.
Hygiène	CHANTEMESSE.
Médecine légale	THOINOT.
Histoire de la médecine et de la chirurgie	DEJERINE.
Pathologie expérimentale et comparée	ROGER.
Clinique médicale	HAYEM. DIEULAFOY. DEBOVE. LANDOUZY.
Clinique des maladies des enfants	GRANCHER.
Clinique de pathologie mentale et des maladies de l'encéphale	JOFFROY.
Clinique des maladies cutanées et syphilitiques	GAUCHER.
Clinique des maladies du système nerveux	RAYMOND.
Clinique chirurgicale	LE DENTU. TERRIER. BERGER. RECLUS
Clinique ophtalmologique	DE LAPERSONNE
Clinique des maladies des voies urinaires	ALBARRAN.
Clinique d'accouchements	PINARD. N...
Clinique gynécologique	POZZI
Clinique chirurgicale infantile	KIRMISSON
Clinique thérapeutique	ROBIN

Agrégés en exercice.

MM.	MM	MM.	MM.
AUVRAY.	DESGREZ.	LEGRY.	PROUST.
BALTHAZARD.	DUPRE.	LEGUEU.	RÉNON.
BEZANÇON.	DUVAL.	LEPAGE.	RICHAUD.
BRANCA.	FAURE.	MACAIGNE.	RIEFFEL. *Chef des travaux anatomiques*
BRINDEAU.	GOSSET.	MAILLARD.	TEISSIER.
BROCA (ANDRÉ).	GOUGET.	MARION.	THIROLOIX.
CARNOT.	JEANSELME.	MAUCLAIRE.	VAQUEZ.
CLAUDE.	LABBÉ.	MÉRY.	WALLICH.
CUNÉO.	LANGLOIS.	MORESTIN.	
DEMELIN.	LAUNOIS.	POTOCKI.	

Secrétaire de la Faculté : M. DESTOUCHES.

Par délibération en date du 9 décembre 1798, l'Ecole a arrêté que les opinions émises dans les dissertations qui lui seront présentées doivent être considérées comme propres à leurs auteurs et qu'elle n'entend leur donner aucune approbation ni improbation.

A MON PÈRE ET A MA MÈRE

Témoignage de mon affectueuse reconnaissance.

MEIS ET AMICIS

A MON PRÉSIDENT DE THÈSE

M. LE PROFESSEUR LE DENTU

A MES MAITRES DANS LES HOPITAUX

M. LE PROFESSEUR AGRÉGÉ SCHWARTZ M. LE DOCTEUR RICHE	*Internat* (1905-1907) *Externat* (1901-1902)
M. LE DOCTEUR CHAPUT M. LE DOCTEUR MÉNARD	*Internat* (1904-1905)
M. LE PROFESSEUR AGRÉGÉ RICHELOT M. LE PROFESSEUR AGRÉGÉ MORESTIN	*Internat* (1903-1904)
M. LE PROFESSEUR AGRÉGÉ RÉNON M. LE Dr GOMBAULT (*in memoriam*).	*Internat provisoire* (1902-1903)
M. LE Dr DELPEUCH (*in memoriam*) M. LE Dr DESCROIZILLES	*Externat* (1900-1901)

M. LE PROFESSEUR AGRÉGÉ CHAUFFARD ; M. LE PROFESSEUR AGRÉGÉ RIEFFEL ; M. LE DOCTEUR ALEXANDRE RENAULT ; M. LE DOCTEUR GUINARD.

CHAPITRE PREMIER

INTRODUCTION

C'est à Victor Veau en 1901 que revient l'honneur d'avoir fait le premier travail d'ensemble sur les épithéliomas branchiaux du cou qui jusqu'à lui n'étaient que fort peu connus.

Dans l'Introduction de son travail nous trouvons les phrases suivantes :

« Il existe au niveau du cou des tumeurs d'une physionomie tout à fait spéciale, caractérisées :

a) Au point de vue étiologique, par leur apparition à l'âge adulte et leur existence presque exclusive dans le sexe masculin ;

b) Au point de vue clinique, par leur malignité toute spéciale ;

c) Au point de vue anatomique, par leur siège latéral, leur voisinage immédiat des vaisseaux et leurs adhérences très précoces à la veine jugulaire interne ;

d) Au point de vue histologique, par une complexité remarquable. »

D'après Veau, ces épithéliomas, dont l'origine branchiale est actuellement admise à peu près par tout le monde, sont des tumeurs mixtes présentant par place les caractères du sarcome, par place les caractères de l'épithélioma.

Or, à bien regarder les caractères histologiques de ces tumeurs on peut voir qu'elles ne présentent pas un type uniforme,

fait des plus importants qui fut mis en évidence par Chevassu (1) auquel nous empruntons ce qui suit :

« Il semble qu'on peut diviser les branchiomes cervicaux en deux grandes classes : les branchiomes épithéliaux et les branchiomes conjonctifs.

Les branchiomes épithéliaux sont développés aux dépens de l'épithélium enclavé des fentes branchiales.

Ce sont des épithéliomas pavimenteux, du type corné le plus souvent, partie ectodermique des fentes branchiales ; plus rarement du type muqueux, partie endodermique de ces mêmes fentes.

Les branchiomes conjonctifs sont développés aux dépens du squelette cartilagineux, muqueux, vasculaire de l'arc branchial, aux dépens du système conjonctif de l'arc, en un mot. Ils comprennent l'ensemble des tumeurs dites mixtes du cou par ceux qui interprètent leurs formations épithélioïdes comme des éléments épithéliaux. »

Cette différenciation se retrouve en clinique, ce qui permet de décrire d'une part des tumeurs branchiales malignes, non encapsulées, adhérentes, d'extirpation difficile : ce sont les épithéliomas branchiaux ou branchiomes épithéliaux ; d'autre part des tumeurs branchiales bénignes, encapsulées, facilement énucléables : ce sont les branchiomes mixtes ; en faisant toutefois remarquer que les tumeurs bénignes peuvent se transformer en tumeurs malignes.

C'est le premier groupe de tumeurs branchiales, les branchiomes malins qui feront l'objet de notre travail que nous intitulerons *Epithélioma branchial du cou* (branchiome épithélial) par opposition aux tumeurs du second groupe auxquelles

(1) Chevassu, Les branchiomes cervicaux. *Gazette hebdomadaire de médecine et de chirurgie*, 17 août 1902.

il nous semble qu'il faille réserver le nom de branchiomes mixtes.

Nous avons recueilli les premiers éléments de ce travail dans le service de notre excellent maître, M. le professeur agrégé Schwartz, à l'hôpital Cochin, où pendant nos deux dernières années d'internat nous avons eu la bonne fortune d'observer et d'aider à opérer 6 malades porteurs d'épithéliomas branchiaux.

M. le professeur agrégé Morestin nous a engagé à reprendre l'étude de cette question pour la mettre au point dans la mesure du possible et ses conseils ne nous ont pas manqué, ce dont nous le remercions ici bien sincèrement.

Nous désirons remercier également notre ami, le Docteur Chevassu, prosecteur à la Faculté, qui a mis à notre disposition sa compétence toute particulière sur cette question, ainsi que notre excellent élève et ami Delval qui nous a si aimablement fait l'examen histologique des pièces extirpées et qui nous a dessiné les remarquables figures qui accompagnent notre travail.

CHAPITRE II

HISTORIQUE

Le mémoire de Volkmann en 1882 permet de diviser l'histoire des branchiomes du cou en deux périodes :

Une première période que nous appellerons historique et qui s'étend jusqu'à la publication de ce mémoire. ... les chirurgiens ont déjà remarqué ces tumeurs du cou en apparence primitives, mais ne peuvent se les expliquer d'une façon satisfaisante ;

Une deuxième période que nous appellerons scientifique, qui s'étend du mémoire de Volkmann jusqu'à nos jours et pendant laquelle, grâce aux observations de plus en plus précises, grâce surtout aux travaux de plus en plus importants des auteurs français et étrangers, on arrive peu à peu à une connaissance complète de la question.

1re Période : **Historique.** — Les chirurgiens publient sous divers titres des observations de tumeurs du cou qui rappellent bien les épithéliomas branchiaux, mais qui malheureusement manquent absolument de descriptions histologiques ; telles sont les observations de Larrey (1847), Gorre (1842), Tesnière (1842), Testre (1843), Staw (1844), Viscaro (1852), Huguier (1854), Stirel (1858), Perbin (1860), Curling (1861), Poland (1864). — En France, Bergeron (1872), Humbert (1878), Chambard (1880-1889) avaient surtout étudié ces tumeurs qui étaient le plus généralement connues sous le nom d'« épithéliomas primitifs des ganglions du cou », mais les lois générales de la

spécificité cellulaire commencent à être connues, et comme le ganglion qui ne contient pas de tissu épithélial ne peut donner naissance à une tumeur de nature épithéliale Verneuil et ses élèves s'efforcent de considérer ces tumeurs comme secondaires et recherchent, en vain, dans le naso-pharynx, le larynx, l'œsophage... la tumeur primitive.

En 1861, Langenbeck, frappé par les adhérences intimes de ces tumeurs avec le paquet vasculo-nerveux du cou, les avait décrites sous le nom de « carcinomes de la gaîne des vaisseaux ».

2e Période : **Scientifique**. — En 1882, Volkmann rapportant 3 cas d'épithéliomas pavimenteux à globes cornés adhérant à la veine jugulaire interne, soupçonne leur véritable origine et intitule son court travail « Das branchiogene Halscarcinome ».

En 1883, Guttmann réfute la théorie de Volkmann et donne pour origine à cette variété de tumeurs les lobes aberrants du corps thyroïde.

En 1884, Bruns rapportant l'observation d'un cancer primitif du cou, le rattache, suivant l'opinion de Volkmann, à une origine branchiale.

En 1886, Lejars en publie un cas intéressant sous le nom d'épithélioma kystique de la région sus-hyoïdienne.

En 1887, C. Regnault en Allemagne et Quarry-Sylcock en Angleterre, publient le premier une observation, le second trois observations qui semblent devoir être rattachées aux branchiomes.

En 1888, Reverdin et Mayor rapportent un cas d'épithélioma pavimenteux tubulé de la région sous-maxillaire dont ils affirment l'origine branchiale.

La même année, H. Richard, élève de Bruns, publie un travail sur les tumeurs branchiales, contenant 3 observations

nouvelles, et montre, fait très important, qu'une fistule ou un kyste branchial peut être le point de départ d'un branchiome. Treiberg, Jadynski rapportent chacun une nouvelle observation.

En 1892, Gussenbaüer fait paraître un important mémoire renfermant 8 observations nouvelles, malheureusement peu précises au point de vue histologique, et il conclut en se prononçant nettement en faveur de l'origine branchiale de ces tumeurs.

En 1894, Eigenbrodt rapporte une observation au Congrès de chirurgie allemande.

En 1897, pour la première fois en France, le professeur Berger, au Congrès français de chirurgie, parle de l'épithélioma branchial et montre qu'il faut le distinguer des cancers des thyroïdes aberrantes. Plauth en Allemagne fait la même remarque.

En 1898, Brintet de Montpellier fait sa thèse sur les carcinomes branchiogènes et réunit toutes les observations connues jusqu'à lui. Quintrie à Bordeaux en publie un cas.

En 1899, Perez en Allemagne publie un important mémoire très riche en détails histologiques et Jose Ribera y Sans de Madrid rapporte une observation d'épithélioma du cou qu'il considère comme ayant une origine branchiale.

En 1900, Cunéo et Veau, dans une intéressante communication au Congrès de médecine, émettent l'hypothèse que les tumeurs mixtes de la parotide ne seraient que des branchiomes intra ou juxta-parotidiens.

Enfin en 1901 paraît la thèse de Veau (*Epithélioma branchial du cou*) qui est certainement le travail le plus complet et le plus important sur la question. La même année Shimanck en Amérique publie un article intitulé « primary branchiogenic carcinoma », Ribera en Espagne rapporte une observation et

Petit (d'Alfort) en France fait connaître à la Société anatomique un cas d'épithélioma branchial chez le chien, montrant que ces tumeurs ne sont pas uniquement propres à l'homme.

En 1902, l'attention ayant été attirée sur ces tumeurs, les travaux se font plus nombreux : nous trouvons une communication de Richelot à l'Académie de médecine, une revue générale de Lapeyre de Montpellier, deux nouvelles observations de Petit se rapportant à des chiens. Chevassu montre qu'il faut distinguer dans les branchiomes les branchiomes mixtes et les branchiomes épithéliaux et en collaboration avec Fredet donne à l'épithélioma pavimenteux de la parotide une origine branchiale.

En 1903 on trouve des communications de Reclus, de Faure à la Société de chirurgie de Paris, de Rusca à l'Académie des sciences médicales de Catalogne (Espagne), Deytreux et Zicas de Paris en font l'objet de leur thèse inaugurale. Brunet en Allemagne fait un important travail intitulé « Ueber das branchiogenem Carcinome ». Lancet et Augier à Lille en citent un cas.

En 1904, Lebœuf de Bordeaux traite dans sa thèse inaugurale la question de l'épithélioma branchial qu'il distingue des branchiomes mixtes. Ceci au Congrès de chirurgie de Paris et Chavannaz à la Société des sciences médicales de Bordeaux font chacun une communication sur l'épithélioma branchial ; enfin Vignard et Mouriquand étudient les tumeurs parotidiennes d'origine branchiale.

En 1905, nous trouvons un article de Fieschi en Allemagne et en France de nombreuses communications aux sociétés savantes : Delbet, Le Dentu, Arrou à la Société de chirurgie, Bérard, Jouffroy et Adler, Villard et Cotte, Barjon à Lyon, Lepoutre à Lille, Latronche et Charrier à Bordeaux.

En 1906 enfin, Reclus publie un article dans le *Bulletin*

médical, Reynier, Morestin communiquent des observations à la Société de chirurgie, Savariaud et Cruveilhier, Caldaguès en communiquent à la Société anatomique ; on en trouve une dans un article de Bérard et Leriche publié dans la *Revue de chirurgie*.

CHAPITRE III

EMBRYOLOGIE

Le développement du cou est intimement lié à l'évolution de l'appareil branchial.

Très rapidement, chez l'embryon, apparaissent sur les parties latérales du segment pharyngien du tube digestif de profondes fissures linéaires dont le développement est simple : elles sont dues à des évaginations de l'épithélium du pharynx dirigées de haut en bas, de la face dorsale vers la face ventrale, parallèlement les unes aux autres.

Ces gouttières endodermiques ou sillons branchiaux internes deviennent de plus en plus profondes et arrivent à se mettre au contact de dépressions homologues et symétriques : les sillons branchiaux externes, creusés de dehors en dedans par une invagination de l'ectoderme.

Les sillons branchiaux internes et externes, dans leur partie profonde, ne sont séparés que par une mince membrane : la membrane obturatrice constituée par l'endoderme adossé à l'ectoderme ; pour certains auteurs, chez les mammifères, il y aurait une mince lame de tissu conjonctif dans l'épaisseur de cette membrane obturatrice. Si cette membrane vient à se résorber, la cavité pharyngienne communique avec l'extérieur par de véritables fentes : les fentes branchiales, comme cela se voit chez les vertébrés aquatiques. Chez l'homme, selon His, à aucune période du développement il n'y a communication entre les fentes branchiales internes et externes ; pour d'autres auteurs, au contraire, il y aurait, pendant une certaine

phase du développement, résorption de la membrane obturatrice (la persistance de cet état expliquerait les fistules branchiales).

Entre les sillons branchiaux subsistent des bandes de tissus pour ainsi dire découpés dans les parties latérales du cou par la formation de ces sillons : ce sont les arcs branchiaux qui ont une direction analogue à celle des fentes et sont limités à la fois par l'ectoderme et l'épithélium intestinal.

Ces arcs sont constitués par un axe conjonctif renfermant un vaisseau, l'arc aortique et contiennent en outre une cavité d'origine cœlomatique, à parois par conséquent mésodermiques susceptibles de se différencier en fibres musculaires. Le nombre de ces arcs et fentes varie suivant les diverses espèces animales et les différentes classes de vertébrés et serait, d'après Liessner, d'autant moins grand qu'on s'élève davantage dans la série des vertébrés.

Alors que chez les vertébrés aquatiques, nous l'avons dit, l'appareil branchial se développe et joue un rôle important dans la respiration, chez les vertébrés supérieurs, au contraire, il reste rudimentaire au point de vue physiologique ; mais, au point de vue anatomique, son rôle est des plus importants dans le développement du cou et nous verrons la part que prennent ses reliquats dans la formation des épithéliomas branchiaux.

Chez l'homme, il y a de chaque côté 4 arcs numérotés schématiquement de haut en bas et 4 paires de gouttières branchiales : 4 internes et 4 externes de chaque côté, surtout bien évidentes quand l'embryon atteint une longueur de 3 à 4 millimètres.

A partir de la 4e semaine de la vie embryonnaire, on voit au niveau des arcs branchiaux se produire des modifications

notables mais inégalement importantes suivant les arcs considérés.

Le premier arc branchial ou arc maxillaire se subdivise en deux autres : le maxillaire supérieur et le maxillaire inférieur, mais nous n'avons pas à nous en occuper ici ; le développement de cet arc est considérable puisqu'il forme la plus grande partie de la face.

Le deuxième arc ou arc hyoïdien prend également un grand développement, surtout en arrière : il arrive à surplomber le troisième et le quatrième arcs dont le développement est resté stationnaire et il se déplace par rapport à ceux-ci, suivant l'heureuse comparaison de His, comme les tubes d'une lorgnette ; de sorte que les troisième et quatrième arcs sont rejetés au fond d'une dépression dont la paroi antérieure est formée par le bord postérieur de l'arc hyoïdien et qui n'est autre chose que le *sinus præcervicalis* (His) ou *sinus cervicalis* (Rable). Ce sinus se trouve complété par un large prolongement triangulaire, bien étudié par Ratke, qui prend naissance du bord postérieur de l'arc hyoïdien et s'étend au devant des deux derniers arcs situés dans la profondeur du sinus : c'est le *prolongement operculaire* qui se soude ultérieurement à la paroi thoracique qui s'est développée pour aller au devant de celui-ci ; de sorte que les troisième et quatrième arcs branchiaux se trouvent inclus dans la profondeur. Il nous faut maintenant voir ce que deviennent les sillons branchiaux qui séparent ces 4 arcs : Veau, grâce à une série de coupes d'embryons, a pu suivre l'évolution de ces sillons et nous lui empruntons les détails que nous allons donner.

L'évolution du premier sillon branchial externe qui sépare l'arc maxillaire de l'arc hyoïdien est un peu différente en haut et en bas, ce qui tient à la saillie que forme l'angle de la mâchoire.

En haut (région parotidienne) l'arc maxillaire surplombe l'arc hyoïdien qui est refoulé dans la profondeur (l'apophyse styloïde est profonde) ; la saillie maxillaire se soude à la masse proto-vertébrale : le sillon parotidien est le reliquat de cette union. Il s'ensuit que dans la région parotidienne, l'épithélium de la première gouttière branchiale externe est tout entier inclus sous le premier arc ; c'est aux dépens de ces débris tégumentaires que pourront se former certains épithéliomas qui recouverts par la parotide semblent s'être développés dans la profondeur de la glande : ce sont les épithéliomas branchiaux de la région parotidienne (Cunéo et Veau). En bas, le premier sillon branchial externe traverse la région sus-hyoïdienne ; il est superficiel, limité par deux bords peu saillants. Cette portion du premier sillon branchial externe peut disparaître par *déplissement* : les tissus sous-jacents le refoulent ; mais il peut disparaître aussi par *enclavement* (ce qui serait, selon Veau, le cas le plus fréquent), la saillie supérieure, maxillaire se soudant à la saillie inférieure, hyoïdienne. Ces débris enclavés pourront former également des épithéliomas branchiaux qui peuvent contracter avec la glande sous-maxillaire des rapports analogues à ceux que les épithéliomas développés aux dépens de la partie supérieure de cette première fente contractent avec la parotide.

Le deuxième sillon branchial externe se trouve inclus dans la profondeur du sinus cervicalis quand le prolongement operculaire de l'arc hyoïdien s'est soudé à la paroi thoracique ; il en est de même pour les troisième et quatrième sillons branchiaux externes.

Nous n'avons rien dit jusqu'ici des sillons branchiaux internes : leur évolution ne présente rien de particulier sauf le deuxième qui présente des caractères un peu spéciaux. Au début de la vie embryonnaire cette fente possède un pédon-

cule ou prolongement ventral qui se met en contact avec la fente externe sur une assez grande étendue ; plus tard du tissu mésenchymateux s'insinue entre ces deux fentes ; plus tard encore l'extrémité périphérique du pédoncule ventral se trouve remplacée par un prolongement de forme tubulaire qui se dirige en dehors en s'entourant d'une épaisse couche cellulaire.

Ce prolongement tubulaire ou conduit de Rable, dont les parois sont tapissées par de l'épithélium pavimenteux sur presque toute leur étendue, continue à se développer en bas et en dehors et finit par arriver au contact de l'arrière-fond du sinus cervicalis.

Normalement ces fentes branchiales internes et le conduit de Rable disparaissent au cours du développement ; la plus grande partie de l'épithélium des 3e et 4e fentes est destiné cependant à former la thyroïde, les para-thyroïdes, le thymus. Quant aux arcs, ils forment les muscles, le tissu conjonctif, les vaisseaux du cou : carotide primitive, interne et externe ; derrière eux et intimement en contact avec eux s'est développée de bas en haut la jugulaire interne (ceci explique les rapports intimes des épithéliomas branchiaux avec les vaisseaux du cou).

Il nous faut ajouter en terminant que l'épithélium des fentes branchiales ne disparaît pas toujours complètement : il peut en persister des débris chez l'adulte, il peut s'organiser en fistules et en kystes branchiaux et aux dépens des reliquats épithéliaux et des kystes branchiaux pourront se développer des épithéliomas branchiaux.

CHAPITRE IV

PATHOGÉNIE

Les discussions pathogéniques au sujet de l'origine des branchiomes étaient des plus importantes autrefois, alors que l'origine branchiale n'était encore qu'une hypothèse. Aujourd'hui cette origine est à peu près universellement admise tant pour les branchiomes mixtes que pour les branchiomes épithéliaux.

Et pour ces derniers en particulier qui font l'objet de notre étude, étant donné, d'une part leur structure histologique qui est nettement épithéliale et d'autre part nos notions sur la spécificité cellulaire, cette origine n'est pas douteuse : ils ne peuvent provenir, en effet, que de tissus épithéliaux; et, comme l'examen du malade montre que ce ne sont pas des tumeurs secondaires à un épithélioma buccal, laryngé....., on est amené par exclusion à admettre comme évident qu'ils ne peuvent se développer qu'aux dépens des reliquats de l'épithélium des fentes branchiales.

Toutefois, il nous semble intéressant de rappeler ici toutes les hypothèses qui ont été faites au sujet de l'origine de ces tumeurs et à propos de chacune de ces hypothèses les arguments qui permettent de les rejeter. Avant de commencer cette étude historique de la pathogénie des épithéliomas branchiaux, il nous faut relater ici une hypothèse toute nouvelle émise par Jaboulay à la Société nationale de médecine de Lyon le 13 février 1905 à la suite d'une discussion sur les branchiomes.

« Je ne suis point persuadé, dit-il, de l'origine branchiale de ces tumeurs et je crois qu'un traumatisme refoulant dans la profondeur des épithéliums superficiels pourrait jouer un rôle ; ainsi l'épithélioma du poumon succède souvent à un traumatisme de la paroi thoracique et on trouve dans la tumeur des globes cornés ; il est possible que les lymphatiques jouent un rôle dans le transport des épithéliums superficiels. »

Cette théorie nous semble réclamer des examens histologiques approfondis montrant la désagrégation des plans profonds de l'épithélium cutané ; d'autre part un tel mouvement cellulaire ne peut être provoqué que par un traumatisme violent avec plaie, ouvrant les lymphatiques et leur permettant d'englober dans les leucocytes et d'entraîner dans la profondeur des débris épithéliaux ; or dans aucune de nos observations nous ne trouvons la notion de traumatisme. Il nous semble donc nécessaire, pour pouvoir discuter cette théorie, d'attendre des preuves cliniques et histologiques de ce transport épithélial. Reprenons maintenant l'étude des hypothèses invoquées pour expliquer les branchiomes.

Origine aux dépens des ganglions lymphatiques. — Cette théorie a été longtemps en faveur : un certain nombre des observations que nous rapportons ont été publiées sous le titre de « cancer primitif des ganglions du cou » (Blache, Kalindero, Nicaise, Hayem, Quintrie....).

Si nous considérons attentivement les détails histologiques qui accompagnent nos observations, nous ne pouvons nulle part affirmer la présence de tissu ganglionnaire, et cette simple constatation permet de réfuter cette théorie qui serait d'ailleurs en désaccord avec la grande loi de la spécificité cellulaire qui dit que tout épithélioma naît là seulement où normalement il y a un épithélium, à moins qu'il n'y ait eu propagation directe de cellules épithéliales du foyer primitif par voie

lymphatique ou sanguine. Or comme l'examen attentif de tous les organes dont les lymphatiques aboutissent aux ganglions du cou est négatif, il est évident que le point de départ de ces épithéliomas ne peut être dans les ganglions, mais qu'il doit être là où il y a de l'épithélium, c'est-à-dire dans les reliquats des fentes branchiales.

Même si nous trouvions du tissu réticulé, ce ne serait pas une raison pour admettre l'origine ganglionnaire, car l'épithélioma branchial, comme tout cancer, peut envahir les ganglions et la présence de tissu réticulé indiquerait simplement une extension du cancer branchial au système ganglionnaire.

Origine aux dépens du corpuscule retro-carotidien. — On a pu discuter autrefois sur ce sujet, tant qu'on n'a pas connu la nature exacte de ce corpuscule qui fut l'objet de nombreux travaux, depuis Andersch en 1797 qui en faisait un ganglion nerveux, de Luschka en 1862 qui en faisait une glande vasculaire sanguine, d'Arnold en 1865 qui voyait en lui un organe vasculaire, jusqu'aux auteurs modernes, en particulier Paltauf, qui montrèrent que ce corpuscule, outre de riches réseaux capillaires, renfermait des cellules épithélioïdes.

Son origine était également discutée : les uns en faisaient un bourgeonnement de la couche adventice de la carotide interne, les autres voyaient en elle un bourgeonnement endodermique de la 3e ou 4e fente branchiale, ce qui explique qu'on ait pu voir dans ce corpuscule le point de départ des branchiomes.

Mais actuellement, grâce aux travaux de Stilling, Kohn, Reclus et Chevassu, on considère le corpuscule rétro-carotidien comme un para-ganglion sympathique analogue aux paraganglions développés le long du sympathique pelvien et du sympathique abdominal et formé histologiquement, d'une part par un riche réseau capillaire, d'autre part par des cellules de

deux espèces : des cellules épithélioïdes et des cellules « chromaffines » se colorant en brun par l'action des sels de chrome.

Les tumeurs développées aux dépens de ce corpuscule rétro-carotidien seront donc, puisqu'elles sont homologues de cette glande, bien différentes de nos tumeurs franchement épithéliales ; aussi est-on en droit d'affirmer que les épithéliomas branchiaux ne peuvent reconnaître le corpuscule rétro-carotidien comme point de départ.

Origine aux dépens des glandes salivaires. — Alors qu'on ignorait l'origine branchiale de ces tumeurs malignes, on a cherché également leur point de départ dans les glandes salivaires ; mais cette hypothèse est sans fondement, comme nous allons le montrer.

Si nous envisageons tout d'abord l'épithélioma branchial type, développé dans la région carotidienne, au voisinage de l'os hyoïde, à distance des glandes parotide et sous-maxillaire nous pouvons, sans même avoir besoin de l'histologie, dire qu'il ne peut provenir des glandes salivaires aberrantes, vu qu'on n'a jamais rencontré de ces glandes dans la région hyoïdienne et à plus forte raison dans la région carotidienne.

Mais, si nous envisageons les épithéliomas branchiaux développés dans la région sous-angulo-maxillaire, dans le voisinage immédiat de la glande sous-maxillaire et à plus forte raison les épithéliomas de la région parotidienne qui semblent émanés de la parotide elle-même, le problème est plus troublant et la première idée qui vient à l'esprit est que de telles tumeurs proviennent de la glande. En réalité, il n'en est rien et c'est l'histologie qui va nous permettre de l'affirmer.

Déjà, au Congrès de médecine de Paris (1900), Cunéo et Veau avaient émis l'hypothèse que les tumeurs mixtes de la parotide n'étaient autre chose que des branchiomes intra ou juxta-

parotidiens (à cette époque les branchiomes dans leur ensemble étaient considérés comme des tumeurs mixtes).

En 1902, alors que la différenciation des branchiomes en branchiomes mixtes et branchiomes épithéliaux était un fait établi, Fredet et Chevassu (1), à propos d'un épithélioma pavimenteux lobulé de la région parotidienne, montrèrent qu'une tumeur de cette nature ne pouvait être développée aux dépens de la glande qui ne pouvait être le point de départ que de deux espèces de cancer épithélial : l'épithélioma glandulaire développé aux dépens des acini sécréteurs et l'épithélioma cylindrique développé aux dépens des canaux excréteurs et que l'épithélioma pavimenteux de la région parotidienne doit être considéré comme un épithélioma juxta ou intra-parotidien.

Cette théorie peut être généralisée à la glande sous-maxillaire et nous pouvons actuellement dire que, quelles que soient les connexions de ces épithéliomas avec les glandes salivaires, ils n'en proviennent cependant pas et sont simplement des épithéliomas branchiaux intra ou juxta-salivaires.

Cette conclusion nous permet d'éliminer définitivement la possibilité d'une origine salivaire.

Origine aux dépens des thyroïdes aberrantes, des para-thyroïdes, du thymus. — Alors que l'origine aux dépens des ganglions lymphatiques, du corpuscule rétro-carotidien, des glandes salivaires est aujourd'hui universellement rejetée, nous allons voir que l'on discute toujours sur les rapports intimes qui existeraient, au dire de certains auteurs, entre les tumeurs branchiales et les tumeurs développées aux dépens de thyroïdes aberrantes et Reynier, le 11 novembre 1906, en apportant à la Société de chirurgie deux observations de goîtres aber-

(1) Fredet et Chevassu, *Bulletins de la Société anatomique*, juillet 1902.

rants, a de nouveau attiré l'attention sur la question. Nous allons essayer de montrer ce qu'il faut penser de cette discussion et voir si les branchiomes et les tumeurs thyroïdiennes aberrantes doivent être homologués ou au contraire s'il faut en faire des tumeurs bien distinctes.

Il est difficile, dit Veau dans sa thèse, de distinguer histologiquement les branchiomes des tumeurs développées aux dépens des thyroïdes aberrantes (Veau envisage les tumeurs branchiales dans leur ensemble et les considère surtout comme des tumeurs mixtes) ; en effet, selon lui, les vésicules colloïdes qui sont le caractère le plus important des tumeurs thyroïdiennes n'auraient rien de spécifique, puisqu'on en aurait rencontré dans des sarcomes parotidiens (Planteau), dans une tumeur du voile du palais (Berger).

D'autre part, dit-il, les ébauches thyroïdiennes se forment aux dépens des fentes branchiales qui justement sont le point de départ des épithéliomas branchiaux, donc, il n'y aurait rien d'étonnant à ce que ces éléments épithéliaux juxtaposés chez l'embryon aient les mêmes affinités formatives.

Enfin il ajoute qu'on peut rencontrer dans le corps thyroïde des tumeurs dues à l'évolution de germes tégumentaires inclus dans le parenchyme glandulaire (1).

La différenciation histologique entre les tumeurs branchiales et l'épithélioma thyroïdien est donc impossible, selon Veau ; et d'après lui cette différenciation ne peut être faite que par l'anatomie, puisqu'on n'a jamais rencontré de thyroïdes aberrantes dans la région sus-hyoïdienne et à plus forte raison dans la gaîne des vaisseaux.

Or Reynier, tout récemment, publie deux observations de goîtres aberrants développés l'un dans la région sous-angulo-maxillaire, l'autre au niveau de la gaîne des vaisseaux.

(1) Wölfler, Buffnoir et Milian, *Soc. anat.*, 1898.

Donc, histologiquement et anatomiquement ces deux ordres de tumeurs thyroïdiennes et branchiales ne sauraient être différenciées et Delbet conclut : « En somme appeler une tumeur branchiome ou tumeur thyroïdienne aberrante c'est employer des mots différents, mais ce n'est pas exprimer des idées bien différentes, d'autant plus que l'on peut rencontrer dans la même tumeur des parties qui rappellent la structure du corps thyroïde ou même du thymus à côté de portions à type épithélial banal. »

Que faut-il penser de cette conclusion ?

Il y a des thyroïdes aberrantes au niveau de la gaîne des vaisseaux, c'est un fait évident depuis la communication de Reynier : nous ne pouvons donc pas nous baser sur l'anatomie pour essayer de différencier les tumeurs branchiales et thyroïdiennes ; c'est donc à l'histologie et à l'embryologie qu'il faut nous adresser.

Voyons d'abord l'histologie : toutes les tumeurs dont nous rapportons l'histoire dans notre travail sont des épithéliomas : épithéliomas pavimenteux tubulé ou lobulé avec ou sans globes épidermiques, plus rarement épithéliomas cylindriques ; mais jamais nous ne voyons chez elles de formations pouvant faire croire à la présence de substance colloïde qui reste la caractéristique des tumeurs thyroïdiennes (cette pseudo-substance colloïde n'avait du reste jamais été vue ailleurs que dans les tumeurs mixtes). On peut, il est vrai, rencontrer des épithéliomas avec substance colloïde, mais comme l'ont montré Cornil et Ranvier en 1901, ils ont des caractères qui permettent de les différencier des tumeurs thyroïdiennes.

Nous pouvons répéter ce que nous venons de dire à propos des tumeurs thyroïdiennes au sujet des tumeurs d'origine thymique : nous n'avons jamais vu les globes cornés inversés dont parle Veau ; nous avons vu des globes épithéliaux

plus ou moins bien formés, mais toujours bien différents des formations décrites par Paviot et Girest comme caractéristiques de l'épithélioma du thymus. Quant aux cancers des para-thyroïdes (Petit, d'Alfort, *Bull. Soc. anat.*, nov. 1906, p. 632, en a rapporté récemment un beau cas), ils ont des caractères qui rappellent la structure des para-thyroïdes et ils sont également bien différents des épithéliomas branchiaux.

Voici donc un premier argument qui nous permet de différencier les épithéliomas branchiaux des tumeurs thyroïdiennes. Pour ce qui est de la présence d'épithélioma pavimenteux dans le corps thyroïde, nous ne voyons pas que cela suffise pour impliquer une analogie entre ces deux ordres de tumeurs. Notre observation 5 montre en effet un beau cas d'envahissement du corps thyroïde par un épithélioma branchial (nous renvoyons pour les détails à l'anatomie pathologique et à l'observation) dont on peut rapprocher le cas de Buffnoir et Milian, et d'après l'examen attentif des rapports entre le tissu épithélial et le tissu thyroïdien nous sommes d'avis qu'il faut considérer notre observation comme un cas d'épithélioma branchial intra ou juxta-thyroïdien au même titre qu'il existe des épithéliomas branchiaux intra ou juxta-parotidiens.

Reste donc à discuter la question embryologie :

Nous savons que : la 3e fente branchiale interne forme par évagination le thymus, la 4e fente branchiale interne forme par évagination les bourgeons latéraux du thyroïde qui se fusionnent plus tard à l'ébauche médiane ; enfin que les 3e et 4e fentes donnent chacune une ébauche qui se fusionnent pour former les para-thyroïdes.

D'autre part, nous allons voir que ces mêmes fentes peuvent être le point de départ de tumeurs branchiales qui se développent aux dépens des portions d'épithélium non utilisées pour la formation des glandes thyroïdiennes, thymiques. ..

Ce sont donc des cellules sœurs qui donnent des tumeurs histologiquement différentes : ce fait est exact ; mais à bien envisager la question, on voit que les cellules destinées à la formation du corps thyroïde, du thymus se différencient puissamment pour constituer ces organes ; tandis que les cellules épithéliales « restées pour compte » dans la profondeur du cou (Cunéo et Veau en ont rencontré chez l'adulte) gardent toujours leurs caractères de cellules épithéliales banales. Si pour une raison quelconque elles prolifèrent et forment une tumeur, cette tumeur ne saurait être autre chose qu'un épithélioma type, bien différent des tumeurs qui pourront se développer aux dépens des glandes thyroïdiennes et thymiques différenciées nettement chez l'adulte.

Voilà, à notre avis, comment il faut envisager la question et c'est pourquoi nous disons que les tumeurs épithéliales que nous étudions ici ne peuvent provenir que des reliquats des fentes branchiales : c'est ce que nous allons démontrer.

Origine aux dépens des reliquats des fentes branchiales. — Nous disons des fentes branchiales et non de l'appareil branchial en général, parce que l'arc branchial de nature conjonctive ne pourra donner naissance qu'à des tumeurs conjonctives : il sera le point de départ de la 2e catégorie de branchiomes : les branchiomes mixtes.

Ceci posé, quelles preuves pourrons-nous donner de cette origine ? nous venons de dire que c'était la seule possible, mais il nous reste à le démontrer.

Il nous semble que nous devons chercher cette preuve dans la présence de malformations congénitales bien connues : les fistules et les kystes branchiaux dont le point de départ n'est plus contesté par personne.

Résumons rapidement les principaux caractères de ces malformations et nous verrons qu'on peut les considérer en quel-

que sorte comme les intermédiaires entre les fentes branchiales de l'embryon et les épithéliomas branchiaux de l'âge adulte.

Les fistules branchiales, lorsqu'elles sont complètes, sont dues à la persistance anormale d'une communication entre les fentes branchiales internes et externes ; toutes les fentes peuvent en être le point de départ, mais elles se développent généralement aux dépens de la 2e fente interne et de son prolongement, le conduit de Rable qui vient s'ouvrir au fond du sinus cervicalis resté lui aussi perméable. Le revêtement épithélial de la lumière de ces fistules est une preuve de plus de la possibilité d'une persistance de l'épithélium embryonnaire dans l'épaisseur du cou et il est évident que si dans certains cas cet épithélium tapisse simplement une fistule, dans d'autres cas il pourra, à la suite de circonstances qui nous échappent, donner soit un kyste, soit un épithélioma.

Quant aux kystes branchiaux, tapissés intérieurement d'un épithélium généralement pavimenteux stratifié, mais quelquefois aussi cylindrique, ils sont dus soit à l'occlusion bilatérale intra ou extra-utérine d'une fistule complète, soit à l'occlusion unilatérale d'une fistule borgne interne ou externe, soit à la persistance partielle d'une fente branchiale, soit enfin à l'évolution d'un amas épithélial persistant après la fermeture du sinus cervicalis et conservant sa puissance de prolifération (Brünet).

Ces kystes, qui sont en rapport intime avec le paquet vasculo-nerveux, peuvent rester de longues années insoupçonnés en raison de leur petit volume et de leur situation profonde, mais ils peuvent aussi se transformer en épithéliomas, comme le montrent nettement les observations de Richard (1) et celle, plus récente, de Delbet.

(1) L'intérêt des 3 observations de Richard, dit Berger, et surtout de la

Cette transformation, dit Brünet, est évidente et analogue aux transformations néoplasiques de certains kystes dermoïdes de l'ovaire.

Cette transformation épithéliale nous permet de conclure d'une façon positive à l'origine branchiale de nos épithéliomas qui se développent quand les débris épithéliaux normalement latents seront devenus, sous une influence inconnue, le siège d'une activité anormale et désordonnée.

En résumé, les branchiomes ont pour point de départ l'appareil branchial ou mieux ses reliquats ; les arcs branchiaux donnent les branchiomes mixtes ; les fentes branchiales donnent soit directement, soit par l'intermédiaire des kystes branchiaux, les branchiomes épithéliaux, qui seront pavimenteux stratifiés avec globes cornés quand ils proviendront des fentes branchiales externes, pavimenteux à type muqueux quand ils proviendront des fentes internes ; enfin ils pourront être cylindriques quand ils se développeront aux dépens de certaines portions des fentes internes. Cette origine aux dépens des fentes branchiales explique le siège constant de ces tumeurs dans la région carotidienne (les diverses fentes convergent dans la région sous-angulo-maxillaire) et leurs étroites connexions avec le paquet vasculo-nerveux.

dernière, réside dans la preuve donnée par l'examen anatomique qu'il s'agissait bien de kystes au sens propre du mot, kystes développés dans la région et affectant le siège et les rapports habituels des kystes branchiaux, kystes dont la paroi présentait tous les caractères des épithéliomas qui ont leur origine dans les épithéliums de revêtement du tégument externe. La relation qui unissait ces tumeurs avec les kystes branchiaux proprement dits était surtout frappante dans le 3e cas, où il semble bien qu'un kyste transformé en fistule branchiale soit devenu en dernier lieu le siège d'une évolution cancéreuse véritable.

CHAPITRE V

ANATOMIE PATHOLOGIQUE

L'épithélioma branchial du cou siège presque toujours dans la région carotidienne, entre le bord inférieur du maxillaire et la clavicule d'une part, entre la trachée et le sterno-mastoïdien (qui recouvre fréquemment la partie inféro-externe de sa face superficielle) d'autre part, avec prédominance pour le voisinage de la grande corne de l'os hyoïde ; il peut occuper également la région de la glande sous maxillaire ou encore la région parotidienne, constituant dans ce dernier cas une véritable tumeur de la parotide, mais en réalité en restant indépendant et présentant l'aspect ordinaire des épithéliomas branchiaux.

L'épithélioma branchial est normalement une tumeur unilatérale : Rendu et Perez (Obs. 14 et 43) seuls signalent la bilatéralité.

Le *volume* en est essentiellement variable suivant les cas et suivant l'ancienneté de la tumeur : il varie de la taille d'une amande à la grosseur d'une tête de fœtus à terme ; mais il n'atteint ces dimensions extraordinaires que lorsque le malade inopérable garde son cancer jusqu'à sa mort (Obs. 4, personnelle ; Obs. Chavannaz).

Quant à la *forme* il est difficile d'en donner une idée générale, vu que l'aspect extérieur de ces tumeurs varie essentiellement, à cause des multiples prolongements qu'elles envoient dans toutes les directions et des débris d'organes enlevés en même temps qu'elles qui en masquent les contours : ce sont

en effet des tumeurs non encapsulées, à l'inverse des branchiomes mixtes qui présentent ordinairement une capsule. C'est ainsi que l'on pourra rencontrer, accolés à leur surface, soit des débris musculaires provenant le plus souvent du sterno-mastoïdien, plus rarement du peaucier ou du trapèze (Rusca), plus rarement encore des muscles profonds du cou, des scalènes (Obs. 8, 45) soit des fragments de la parotide, de la sous-maxillaire, soit même un fragment du corps thyroïde (Obs. 5, personnelle).

§ 1. — Anatomie macroscopique.

A la coupe l'aspect varie suivant qu'on a affaire à une forme massive ou à une forme kystique : dans le premier cas on a une masse néoplasique homogène, dans le deuxième cas un kyste à parois épaisses. Dans les deux cas le tissu cancéreux a sur la surface de section un aspect blanc, lardacé, analogue à celui du cancer du sein, parsemé fréquemment de petites granulations jaunâtres qui s'énucléent à la pression et sont dues vraisemblablement à une dégénérescence de certaines portions de la tumeur ; parfois il y a des zones d'infiltration hémorragique.

Nous n'avons pas à insister davantage sur le type massif, mais nous devons entrer dans quelques considérations sur le type kystique dont l'aspect peut être variable :

On a ou bien une cavité kystique due à la transformation épithéliale d'un kyste branchial préexistant (Obs. de Richard), ou bien un pseudo-kyste dû à la nécrose et au ramollissement des parties centrales d'une tumeur primitivement solide (Obs. 3, 5, 6 personnelles, obs. Lapeyre).

Dans le cas de kyste branchial devenu épithéliomateux, on est en présence d'une paroi tomenteuse, irrégulière, parsemée

de végétations papillaires plus ou moins exubérantes, s'enfonçant dans la cavité kystique et envoyant vers la périphérie des tractus épithéliaux qui se ramifient dans la paroi (Obs. Richard). Cette poche renferme un liquide généralement fluide, séro-sanguinolent, plus ou moins coloré suivant la proportion de sang.

Dans le cas de pseudo-kyste dû à la nécrose centrale d'un épithélioma branchial massif, la cavité constatée qui s'est formée secondairement aux dépens du tissu néoplasique diffère comme aspect du type précédent. La paroi du kyste est formée par du tissu cancéreux absolument semblable à celui des tumeurs massives, présentant une surface interne très anfractueuse, déchiquetée et de couleur grisâtre. Il y a une mortification évidente des tissus, beaucoup plus accentuée dans les couches profondes de la paroi que dans sa zone périphérique. Cette cavité est remplie par un magma crémeux, grumeleux, en général non hémorragique, de coloration gris jaunâtre, analogue au contenu d'une loupe, mais pouvant en imposer pour un ganglion tuberculeux ramolli (Obs. 1 et 3, personnelles). Ce magma n'est pas nettement séparé de la paroi de la cavité qui la renferme puisque celle-ci est en quelque sorte effilochée et désagrégée.

§ 2. — Anatomie microscopique.

Quel que soit le type, massif ou kystique, auquel on a affaire, la structure générale de l'épithélioma branchial est toujours la même.

a) **Tissu épithélial.** — L'épithélioma branchial est formé par une prolifération néoplasique reproduisant absolument le type ordinaire des épithéliomas pavimenteux.

Tantôt les cellules épithéliales sont groupées en traînées,

en cordons plus ou moins ramifiés et anastomosés ; tantôt elles forment des amas plus ou moins concentriques autour de globes épidermiques : cette structure reproduit à peu près exactement l'aspect des cancers d'origine cutanée, mais souvent les globes épidermiques ne présentent pas exactement la structure qu'ils ont dans ces néoplasmes ; ils sont formés fréquemment dans les tumeurs qui nous occupent par des amas de cellules volumineuses à protoplasma clair et à noyau peu coloré ; ces cellules ne contiennent pas d'éléidine et ne manifestent aucune tendance à subir l'évolution cornée ; elles conservent du reste leur forme sans s'aplatir et sans s'imbriquer concentriquement comme dans les véritables globes cornés ; on rencontre ces diverses dispositions dans les épithéliomas branchiaux développés aux dépens des fentes branchiales internes.

Dans les cancers développés aux dépens des fentes branchiales externes on peut voir la disposition typique de l'épithélioma pavimenteux lobulé avec de véritables globes cornés.

L'ensemble des cellules cancéreuses (en en exceptant celles qui forment les globes) est formé d'éléments très colorables, à protoplasma dense et homogène, à noyaux volumineux et riches en chromatine. Ces noyaux présentent très fréquemment des figures de caryokinèse souvent atypiques, d'autant plus fréquentes que le cancer est plus actif. Certains noyaux présentent également des déformations ou des fragmentations assez particulières qui peuvent leur donner un aspect « moussu » ou même complètement fragmenté.

Dans certains cas très rares (Obs. Delbet) on peut avoir le type des cancers cylindriques, le plus souvent à forme carcinomateuse : on est alors en présence d'amas de cellules cylindriques généralement atypiques remplissant des alvéoles fibreuses qui donnent à la tumeur l'aspect carcinomateux ; il s'agit

dans ce dernier cas de cancers développés aux dépens de certaines portions des fentes branchiales internes.

b) **Stroma.** — Il est en général constitué par du tissu conjonctif banal, généralement fibreux, mais pouvant contenir une forte proportion de cellules conjonctives. L'importance de ce stroma est excessivement variable ; il peut être réduit à de minces travées séparant à peine de larges boyaux épithéliaux ; il peut, au contraire, être exubérant, constituant d'épaisses travées ramifiées et anastomosées, limitant d'étroites alvéoles remplies de cellules néoplasiques. Ce tissu conjonctif dans certaines tumeurs peut être au contraire lâche et peu serré, pouvant même se présenter sous l'aspect de tissu myxomateux, au moins par place (ce qui n'infirme nullement la nature épithéliale de nos tumeurs, comme l'ont montré Cornil et Ranvier) (1).

Le stroma présente souvent une infiltration sanguine diffuse ou partielle ; il peut y avoir en même temps une infiltration leucocytaire abondante surtout à la zone d'invasion de la tumeur où le tissu conjonctif est bourré de cellules inflammatoires.

c) **Parois des kystes et contenu.** — 1° *Transformation cancéreuse d'un kyste branchial.* — La paroi du kyste est tapissée en totalité ou en partie par un épithélium qui peut n'être représenté que par quelques assises d'éléments cellulaires ou au contraire présenter un développement considérable en forme de bourgeons papillaires revêtant la face interne de la paroi kystique.

Les couches épithéliales de la surface des bourgeons sont mal colorables et ont tendance à se désagréger et à tomber dans la cavité kystique, ce qui peut expliquer la dénudation partielle de la paroi.

(1) Cornil et Ranvier *Histol. pathol.*, 1901.

Le tissu épithélial envoie dans l'épaisseur de la paroi des traînées d'épithélioma pavimenteux stratifié ; la structure de ces travées peut présenter les mêmes variétés que nous avons signalées à propos des épithéliomas massifs, c'est-à-dire qu'on peut avoir un épithélioma simplement tubulé ou au contraire un épithélioma pavimenteux à globes épidermiques kératinisés ou non.

Le contenu de cette variété kystique est constitué par un liquide séro-sanguinolent dans lequel on rencontre des leucocytes, des globules sanguins, des cellules cancéreuses desquamées et parfois des globes épidermiques qui se sont énucléés de la paroi.

2° *Pseudo-kystes secondaires à la nécrose d'un épithélioma massif.* — La partie périphérique de la paroi se continue avec la masse de la tumeur et en présente la structure. On constate en se rapprochant de la cavité que les éléments cellulaires deviennent de moins en moins colorables ; leur protoplasma s'éclaircit, le noyau est pâle et décoloré et ne présente plus de divisions. Les cellules tendent à se désagréger et présentent de nombreuses vacuoles et des signes de dégénérescence granulo-graisseuse nettement mise en évidence par l'acide osmique.

Tout à fait à la limite interne on n'observe plus qu'un magma à peine colorable dans lequel on ne reconnaît plus que des fragments sphacélés, des gouttelettes graisseuses et des débris nucléaires. Cette nécrose qui s'observe du reste dans toutes les variétés de tumeurs cancéreuses se manifeste à un très haut degré dans celles qui nous occupent. On pourrait l'expliquer (Lapeyre) par un processus d'épaississement de la paroi interne des vaisseaux aboutissant à leur oblitération complète et dans notre cas particulier par la rapidité du développement des branchiomes, rapidité qui ne permet pas à

l'irrigation sanguine de se proportionner à l'énorme prolifération du tissu épithélial.

La nécrose des éléments épithéliaux débute du reste par les cellules les plus centrales des amas ; les dernières atteintes étant toujours celles qui restent en contact avec la charpente conjonctivo-vasculaire de la tumeur.

Le contenu de ces pseudo-kystes est constitué par un amas de bourbillons nécrotiques (Lapeyre) presque incolorables qui se continuent avec la partie la plus interne de la paroi ramollie et désagrégée. On peut cependant parfois reconnaître au microscope la présence de globes cornés (ce qui permit dans notre observation 3 de rejeter le diagnostic d'adénite tuberculeuse ramollie).

§ 3. — Organes voisins.

Muscles. — Nous avons vu qu'on en trouvait fréquemment des débris à la surface de la tumeur ; ils sont envahis par contiguïté (Reverdin-Mayor). Le muscle présente d'abord une réaction de myosite interstitielle avec infiltration plus ou moins abondante de cellules embryonnaires, bientôt remplacée par l'envahissement des traînées cancéreuses. Les fibres dégénèrent rapidement et disparaissent complètement étouffées par la prolifération de la tumeur.

Ganglions. — Ils sont rarement atteints ; et ce sont alors les ganglions carotidiens et les ganglions sus-claviculaires qui sont envahis et présentent des lésions analogues à celles de la tumeur primitive (notre obs. 4 en donne un bel exemple). On peut parfois trouver des ganglions englobés par la tumeur et masqués par elle ; c'est en général à la coupe qu'on constate la présence de tissu réticulé qui existe principalement vers la superficie de la tumeur.

Glandes salivaires. — La parotide (Obs. 57, 72, 77, 79), la sous-maxillaire (Obs. 23, 28, 46, 52, 57, 69) peuvent être envahies. Mais ces glandes n'ont avec l'épithélioma branchial que des rapports de contiguïté.

Vaisseaux et nerfs. — Leur envahissement est précoce et très important à considérer au point de vue chirurgical ; l'infiltration de la gaîne des vaisseaux par l'épithélioma est un fait connu depuis longtemps puisqu'autrefois ces cancers étaient appelés « cancers de la gaîne des vaisseaux ».

C'est la jugulaire qui est la première envahie et souvent elle est seule envahie, alors que la carotide est toujours envahie secondairement à la jugulaire.

Au début les vaisseaux sont d'abord accolés à la face interne de la tumeur, puis celle-ci progresse, envoie des prolongements autour des artères et de la veine, et bientôt le paquet vasculo-nerveux est entièrement englobé par la masse cancéreuse qui rétrécit peu à peu la lumière des vaisseaux et amène fréquemment une *thrombose de la jugulaire interne* qui existait dans 4 de nos observations personnelles (Obs. 2, 5, 6, 7) ; les artères semblent au contraire rester perméables d'une façon constante.

Les nerfs, en particulier le pneumogastrique, font souvent corps avec la tumeur, soit accolés à elle, soit inclus dans sa masse ; mais assez longtemps l'envahissement reste limité au périnèvre, ce qui permit à Ribera de sortir le pneumogastrique d'une sorte de tunnel qu'il s'était creusé et d'en suturer les extrémitées alors qu'il croyait devoir le sacrifier. Dans notre observation 8, le nerf accolé à la surface de la tumeur était dissocié par l'envahissement néoplasique, mais les fibres nerveuses étaient encore intactes.

Trachée et œsophage. — Ces organes peuvent être refoulés par la tumeur mais ne sont qu'exceptionnellement envahis par

le néoplasme. Il y avait bien des bourgeons dans le larynx dans l'observation 16, mais d'après Charcot ils étaient nettement secondaires.

Corps thyroïde. — Il peut être envahi, mais exceptionnellement (Obs. 5, 56) ; il ne s'agit pas d'un envahissement à proprement parler : il y a d'abord englobement périphérique de la glande puis pénétration de celle-ci par les bourgeons cancéreux, mais il y a toujours entre le tissu néoplasique et le tissu glandulaire une zone de tissu conjonctif infiltré de cellules embryonnaires ; le tissu glandulaire subit des altérations de voisinage, mais garde ses caractères propres. Nous sommes d'avis qu'il faut considérer ces faits comme des cas d'épithéliomas branchiaux intra-thyroïdiens ou para-thyroïdiens analogues aux épithéliomas branchiaux intra ou para-parotidiens.

La *généralisation* est une rareté : nous avons trouvé des noyaux métastatiques dans le poumon du malade de notre observation 5. Perez (Obs. 45) en a trouvé dans le foie ; enfin Petit d'Alfort en trouve 2 fois chez le chien au niveau du poumon.

Nous manquons de détails sur les faits de Perez et de Petit, mais dans notre cas personnel la voie suivie par la métastase nous a paru être la suivante : le canal thoracique dans sa partie cervicale a été rapidement pénétré par le processus néoplasique (il y avait non seulement voisinage de la tumeur et de ce conduit, mais en outre il y avait des ganglions néoplasiques entre eux) ; il en a été de même pour le système veineux : tronc brachio-céphalique gauche et veine cave supérieure qui ont amené au cœur droit les éléments néoplasiques qui ont été disséminés par voie embolique dans les poumons, et c'est secondairement que les ganglions médiastinaux ont été envahis.

Type particulier. — *Epithélioma branchial massif juxtaposé à un kyste branchial.* — Nous n'avons rencontré cette disposition qu'une seule fois (Obs. 7), aussi lui consacrons-nous ici un chapitre spécial.

La tumeur en question se composait de deux portions distinctes quoique intimement unies : elle était constituée par une masse solide et blanchâtre comparable à un squirrhe, flanquée d'une portion kystique (qui dans notre observation était comme bilobée) formée par une paroi assez résistante mais peu épaisse dont la surface interne était lisse et régulière ; le contenu, qui s'est évacué pendant l'extirpation, était un liquide jaunâtre de consistance grumeleuse, tenant en suspension quelques particules blanchâtres.

Le tissu de la portion massive présente les caractères habituels des épithéliomas branchiaux. La paroi du kyste est formée de tissu conjonctif à la surface duquel on ne peut mettre en évidence ni épithélium, ni endothélium.

Cette formation kystique bien qu'en contact immédiat et pour ainsi dire fusionnée avec la masse épithéliomateuse en est tout à fait indépendante comme structure et ne peut en provenir : il s'agit de deux lésions distinctes juxtaposées, l'une bénigne, l'autre maligne. Il est probable qu'il s'agit de formations *d'origine branchiale* ayant évolué dans un sens différent : l'une ayant donné un simple kyste, l'autre ayant donné un épithélioma.

Cette hypothèse est de beaucoup la plus vraisemblable et doit être préférée à toute autre, en particulier à celle qui verrait le point de départ de cette formation kystique dans une ectasie de la veine jugulaire interne ; celle-ci, en effet était thrombosée et transformée en cordon fibreux dans presque toute sa hauteur... ; il est évident que dans ces conditions elle pouvait difficilement être le point de départ d'un kyste.

CHAPITRE VI

ÉTIOLOGIE

L'épithélioma branchial est un cancer..... et comme pour tous les cancers la cause déterminante de son développement nous échappe.

Nous savons simplement que ces épithéliomas se développent aux dépens de reliquats des fentes branchiales ou de kystes branchiaux qui pour une raison qui nous est inconnue deviennent le siège d'une activité anormale et désordonnée ; mais pourquoi cette hyperactivité cellulaire se manifeste-t-elle dans certains cas et non pas dans d'autres ? dans l'état actuel de nos connaissances sur ce sujet nous ne pouvons rien répondre de précis.

Tout au plus pouvons-nous rechercher des causes prédisposantes au développement de ces épithéliomas.

La position sociale du sujet ne nous semble pas devoir entrer en ligne de compte : la plupart des professions sont représentées dans nos observations, et comme il s'agit pour la plupart de malades d'hôpital, cela explique la prédominance de ces cancers sur les classes pauvres et laborieuses.

L'hérédité, le traumatisme ne nous paraissent pas devoir non plus être signalés ; les maladies antérieures ne semblent également pas avoir une grande influence sur le développement de l'épithélioma branchial ; si quelquefois on trouve relatée une diathèse, une maladie aiguë, une angine, une otite, le plus ordinairement le mal frappe un sujet bien portant.

Les seules notions importantes dans l'étiologie de ces tumeurs sont tirées de l'âge et du sexe des individus.

Pour ce qui est du sexe, les hommes sont atteints d'une façon presque constante, puisque sur nos 79 observations nous ne trouvons que 6 femmes.

L'âge a également une influence notable sur le développement des épithéliomas branchiaux et on s'en rendra aisément compte en consultant le petit tableau suivant :

De 20 à 29 ans	2 cas
De 30 à 39 »	1 »
De 40 à 49 »	21 »
De 50 à 59 »	27 »
60 ans et au-dessus	22 »

en outre, dans 6 observations, il n'est pas fait mention de l'âge. C'est donc à partir de 40 ans, comme c'est du reste la règle pour les cancers, que l'épithélioma branchial apparaît le plus fréquemment.

Nous avons également recherché quel était le côté le plus souvent atteint et nous avons trouvé :

Côté droit	38 cas	
Côté gauche	30 »	
Côté non mentionné. . . .	9 »	
Bilatéralité	2 »	(Obs. 13, 42).

Nous pouvons résumer ces notions étiologiques en disant que l'épithélioma branchial du cou est une affection relativement peu fréquente puisque nous n'avons pu en réunir que 79 cas, se montrant de préférence chez l'homme, après la 40e année, peut-être un peu plus fréquemment à droite qu'à gauche.

CHAPITRE VII

SYMPTOMATOLOGIE

Il est difficile de donner une description d'ensemble de ces épithéliomas vu que les symptômes tant physiques que fonctionnels sont essentiellement variables suivant les cas : aussi, dans ce chapitre, nous contenterons-nous de condenser les divers symptômes qu'on peut rencontrer, leur polymorphisme ne nous permettant pas d'en faire un tableau clinique précis.

Début. — Le début est le plus souvent insidieux, c'est absolument par hasard que le malade s'aperçoit, au niveau de la partie latérale de son cou, de la présence d'une petite grosseur, qu'il qualifie en général de « glande », indolore et mobile sous la peau ; il peut même arriver (Obs. 7) que ce soit l'entourage du malade qui s'aperçoive en premier de la présence de quelque chose d'anormal au niveau de son cou.

Parfois l'apparition de la tumeur est précédée par des douleurs (Obs. 41), par des troubles de la phonation et de la déglutition (Obs. 8 et 16), phénomènes qui attirent l'attention vers le cou. D'autres fois c'est une tumeur congénitale, un kyste branchial (Obs. 29, 30, 31, 32) jusqu'alors latent qui prend tout à coup une allure maligne ; d'autres fois encore (Obs. 11, 17, 55), c'est une tumeur à allures bénignes (vraisemblablement un branchiome mixte) qui prend tout à coup un aspect néoplasique.

Quoi qu'il en soit, la grosseur augmente peu à peu de volume, devient moins mobile, moins régulière ; quelques douleurs

apparaissent qui inquiètent le malade qui essaye d'abord les traitements en usage en pareil cas : teinture d'iode, pommades résolutives, puis, voyant que sa tumeur s'accroît toujours, vient consulter le chirurgien plus ou moins longtemps après son apparition ; en moyenne 6 mois après le début, mais quelquefois seulement au bout de 6 semaines (Obs. 67).

Le moment où le chirurgien voit la tumeur peut être considéré comme représentant la *période d'état.*

Signes physiques. — *Inspection.* — On constate la présence d'une tumeur occupant en général la région carotidienne dans le voisinage de l'os hyoïde, mais pouvant également occuper la région parotidienne ou la région de la glande sous-maxillaire ; présentant un volume essentiellement variable, comparée le plus souvent par les auteurs à celui d'un œuf de poule, mais pouvant être simplement grosse comme une amande ou, au contraire, dépasser le volume du poing ; ses limites varient avec ses dimensions et on peut la voir, suivant son siège, confiner en avant à la ligne médiane ou bien en haut au bord inférieur du maxillaire et au lobule de l'oreille, ou bien s'étendre vers le bas jusqu'à la clavicule ; en arrière on la voit fréquemment croisée en écharpe par le sterno-mastoïdien. Sa direction est le plus souvent oblique en bas et en avant, parallèle aux fibres du sterno-mastoïdien.

La saillie qu'elle forme est en rapport avec son volume ; toutefois, à part de rares exceptions (Obs. 4), la tumeur a peu de tendance à faire une saillie accentuée à l'extérieur et se continue ordinairement d'une façon insensible avec les zones voisines ; elle peut même n'être trouvée qu'à l'autopsie (Obs. 13).

La peau est le plus souvent normale à son niveau, quoique fréquemment rougie par des applications de teinture d'iode ; il y a de rares fois de la circulation veineuse superficielle

(Obs. 9, 21, 35) à son niveau. Jadinski a signalé une teinte violacée de la face du côté correspondant.

Palpation. — La consistance de la tumeur est essentiellement variable et les observations signalent tantôt une dureté ligneuse égale partout, tantôt une rénitence pouvant aller jusqu'à la fluctuation, tantôt un mélange de zones dures et de zones molles.

La peau est ou bien mobile à sa surface, ce qui est la règle au début, ou bien lui adhère plus ou moins intimement suivant l'ancienneté de la tumeur dont la surface est tantôt lisse, régulière, donnant une sensation de tumeur encapsulée, tantôt bosselée, irrégulière, diffuse, envoyant des prolongements dans diverses directions pour arriver à se mouler en quelque sorte sur les organes voisins.

La recherche de sa mobilité est des plus importantes au point de vue opératoire : il est fréquent de la voir adhérer au sterno-mastoïdien dont la contraction l'immobilise ; mais il est malheureusement aussi fréquent de la voir adhérer dans la profondeur ; au début elle n'adhère qu'au paquet vasculo-nerveux et on peut encore lui imprimer quelques mouvements dans le sens transversal, mais bientôt elle se soude en quelque sorte à tous les organes de la région et il devient impossible de lui imprimer le moindre mouvement.

La tumeur ne présente jamais ni expansion, ni battements ; on a pu la voir (Obs. 32) présenter un phénomène de pseudo-pulsation dû aux battements de la carotide.

On peut constater la présence de ganglions (obs. 4) dans le voisinage de la tumeur : les ganglions carotidiens sont difficiles à différencier et c'est surtout du côté du creux sous-claviculaire qu'il faut porter ses investigations.

Le larynx et la trachée ne sont qu'exceptionnellement déviés de la ligne médiane ; on a vu la paroi pharyngienne refou-

lée (Obs. 12) ; il peut y avoir des adhérences au maxillaire inférieur (Obs. 46, 69) ; mais il y a peu de tendance à l'envahissement du plancher buccal, nous ne le voyons signalé qu'une fois (Obs. 57).

Signes fonctionnels. — Les signes fonctionnels sont beaucoup moins nets et beaucoup moins importants que les signes physiques.

La *douleur*, fort inconstante il est vrai, est le seul symptôme fonctionnel important que nous puissions signaler.

Elle peut précéder, avons-nous dit, la tumeur, mais le plus souvent elle n'apparaît que quand celle-ci a atteint un certain volume : elle siège au niveau du branchiome et ordinairement la pression l'exagère ; elle irradie fréquemment vers la région temporale, l'oreille, la région occipitale, mais peut suivre le trajet de toutes les branches du plexus cervical superficiel ; il peut exister des douleurs dans le bras (Obs. 52).

Ces douleurs, à type névralgique, continues avec exacerbations, peuvent devenir intolérables et empêcher le sommeil (Obs. 9, 22, 37).

On peut constater des *troubles respiratoires* dus soit à une compression directe, soit à une compression nerveuse : c'est soit une simple gêne, soit de la dyspnée survenant par crises pouvant aller jusqu'à nécessiter la trachéotomie (Obs. 13).

Le malade de Gussenbauer (Obs. 35), simplement gêné dans sa respiration par sa tumeur, présenta quand celle-ci récidiva des crises de suffocation telles qu'on dut le trachéotomiser. La *voix* est parfois modifiée, elle peut être rauque, bitonale, éteinte (Obs. 14, 52, 63) ; elle peut être comme cassée et avoir baissé de ton (Obs. 8, 51) ; il peut y avoir une toux sèche et continuelle (Obs. 32).

La *déglutition* est rarement troublée d'une façon notable (Obs. 8, 14, 22, 52, 64).

La *mastication* peut être difficile : soit que le volume de la tumeur empêche les mouvements d'abaissement de la mâchoire, soit que l'envahissement du masséter provoque du trismus (Obs. 79).

Les *mouvements de la tête* ne sont qu'exceptionnellement gênés et jamais d'une façon notable.

Langenbeck (Obs. 9) signale une *parésie du côté correspondant de la langue*, due à une hémiatrophie de l'organe.

Le malade de Bérard et Leriche (Obs. 79) avait une *paralysie faciale* incomplète, portant seulement sur la branche supérieure temporo-faciale et affectant surtout l'orbiculaire des paupières, Malgré le voisinage de la tumeur avec le sympathique on n'a jamais signalé de phénomènes du côté de la pupille ; de même il ne semble ordinairement pas y avoir de phénomènes de compression du côté des vaisseaux.

Signes généraux. — L'état général est le plus souvent satisfaisant quand les malades viennent consulter, et cette bonne santé apparente contraste singulièrement avec la malignité toute particulière des épithéliomas branchiaux ; il y a peu ou pas d'amaigrissement, l'appétit est presque constamment conservé ; la teinte jaune paille de la face ne nous semble pas exister dans cette variété de cancer.

La cachexie peut cependant exister, mais elle est tardive et on ne la constate en général que sur les individus que les adhérences trop considérables de leur tumeur rendent inopérables.

CHAPITRE VIII

ÉVOLUTION. — DURÉE. — PRONOSTIC

L'épithélioma branchial a une évolution particulièrement rapide qui le place, au point de vue malignité, pour ainsi dire au premier rang des cancers. Nous voyons le malade de notre observation 3 mourir 7 mois seulement après l'apparition de sa tumeur cervicale ; le malade de Gussenbauer (Obs. 37) voit en deux mois son branchiome acquérir le volume d'une tête d'enfant ; ces faits, sont, il est vrai, exceptionnels, mais en tous cas la durée moyenne de cette terrible affection semble être à peine d'un an et demi : il est difficile de donner des chiffres précis, étant donné que beaucoup de malades sont perdus de vue après l'opération.

Quoi qu'il en soit, la tumeur livrée à elle-même augmente plus ou moins rapidement de volume, devenant de plus en plus fixe : la peau devenue adhérente devient rouge violacée, il se produit à sa surface des ulcérations qui deviennent confluentes et au bout de quelque temps on a une masse de bourgeons néoplasiques gris jaunâtres, laissant écouler un liquide sanieux et saignant facilement ; la cachexie apparaît à ce moment mais rarement très accentuée ; les douleurs ne semblent pas s'exagérer par cet état.

Le volume que peuvent atteindre ces tumeurs non opérées est parfois considérable : une tête d'enfant (Obs. 37), une tête de fœtus à terme (Obs. 4 et 70) ; dans notre observation 4 la tumeur eut dès le début tendance à s'énucléer en quelque sorte de la profondeur du cou, et au moment de la mort du malade

on constatait une énorme masse bourgeonnante reliée par un large pédicule à une autre masse diffuse qui occupait toute la moitié gauche du cou : cette forme nous paraît assez exceptionnelle.

L'aspect de la récidive après l'opération n'a rien de particulier : les tissus perdent leur souplesse et l'on voit apparaître soit au niveau de la cicatrice, soit dans son voisinage une nouvelle tumeur à marche extrêmement rapide qui ne tarde pas à s'ulcérer.

C'est le plus souvent la cachexie qui emporte les malades mais, nous le répétons, ils meurent rarement dans l'état d'amaigrissement effroyable qui accompagne certains cancers. Nous avons recherché les symptômes terminaux des malades non opérés, vu que c'est sur ceux-ci qu'on peut véritablement suivre l'évolution de l'épithélioma branchial, les allures des autres cas étant modifiées par l'opération complète ou incomplète : nous voyons dans trois cas (Obs. 4, 60, 74) le malade mourir de cachexie, dans un cas (Obs. 14 le malade mourir subitement et enfin dans deux cas (Obs.13, 16), un accès de suffocation emporter le malade : c'est donc la cachexie qui semble devoir être la terminaison habituelle de l'épithélioma branchial.

Pronostic. — Le pronostic est effroyablement mauvais ; que le malade soit opéré ou qu'on ait laissé le néoplasme se développer, la mort, relativement rapide, est, à part de rares exceptions, la terminaison habituelle de l'épithélioma branchial.

CHAPITRE IX

DIAGNOSTIC

L'épithélioma branchial se développe, avons-nous dit, dans la profondeur du cou, aux dépens des reliquats embryonnaires des fentes branchiales : c'est donc un cancer primitif profond du cou.

Ses allures polymorphes rendent son diagnostic souvent très difficile : au début, en effet, et parfois pendant une période assez longue il se présente sous l'aspect d'une tumeur située dans la région carotidienne, dure, régulière, relativement limitée et mobile, peu ou pas douloureuse présentant ainsi les allures d'une tumeur bénigne dont il faut cependant le différencier afin de pouvoir l'opérer aussitôt que possible. Au fur et à mesure que l'épithélioma branchial évolue, ses allures changent : il devient plus diffus, adhère plus ou moins à la peau et aux organes profonds : on songe déjà à un cancer, mais sans pouvoir l'affirmer ; enfin il arrive un moment où le diagnostic de cancer s'impose, mais il faut savoir éliminer les néoplasmes qui simulent le branchiome malin pour pouvoir par exclusion le diagnostiquer d'une façon ferme. Nous étudierons par conséquent le diagnostic d'abord à la période de début puis à la période d'état, mais il nous faut bien faire remarquer que cette division est tout à fait schématique.

Diagnostic à la période de début. — On éliminera tout d'abord les *thyroïdes aberrantes* hypertrophiées par le développement d'un goître, tumeurs qui se développent surtout chez la femme à un âge peu avancé et gardent des allures

bénignes indéfiniment : en outre, leur développement est extrêmement lent.

Les *tumeurs du corpuscule rétro-carotidien* présentent des caractères bien mis en évidence par Reclus et Chevassu et qui permettent à un observateur attentif de les diagnostiquer presque à coup sûr : ce sont des tumeurs très rares, beaucoup plus rares que les branchiomes (Reclus et Chevassu n'en avaient réuni que 11 cas) qui se développent chez des individus jeunes, après ou même au moment de la puberté : l'épithélioma branchial au contraire se développe surtout après 40 ans.

Leur évolution lente, très lente même dans certains cas (40 ans, von Heinleth) contraste avec la marche extrêmement rapide du branchiome épithélial.

Leurs signes physiques sont moins caractéristiques à première vue : siège dans la bifurcation de la carotide primitive au niveau ou un peu au-dessus du cartilage thyroïde, volume comparable en général à celui d'un œuf de poule, consistance mollasse, surface lisse et régulière, mobilité dans le sens transversal, immobilité presque absolue dans le sens vertical : ce sont fréquemment les symptômes des branchiomes malins au début de leur évolution, mais quand ceux-ci atteignent ce volume ils sont généralement adhérents et non mobilisables ; en outre les tumeurs du corpuscule rétro-carotidien présentent un certain nombre de symptômes absolument caractéristiques qu'elles empruntent aux vaisseaux qui sont dans leur voisinage immédiat : battements perceptibles à la main et murmure perceptible à l'oreille, phénomènes qui n'existent jamais dans l'épithélioma branchial.

Elles gardent enfin longtemps leur allure bénigne... cependant elles peuvent, tardivement il est vrai, prendre une allure maligne qui rendrait le diagnostic impossible, si la notion

d'une tumeur antérieure présentant les caractères cités plus haut, ne permettait au clinicien de savoir à quoi il a affaire, du reste le traitement serait le même.

Les *kystes branchiaux* dont nous avons vu les rapports étroits avec les branchiomes doivent en être soigneusement distingués : ce sont des tumeurs congénitales il est vrai, mais il faut bien savoir qu'elles peuvent rester de longues années latentes dans la profondeur du cou et n'apparaître qu'à l'âge adulte. Leurs caractères de mollesse et de régularité n'ont rien de caractéristique ; mais en tous cas, étant donné ce que nous savons de la transformation épithéliale de ces kystes, il faut dès leur apparition les opérer, car cette apparition tardive est certainement l'indice d'une activité cellulaire anormale à leur intérieur.

Il en est de même pour les *branchiomes bénins ou mixtes* dont les caractères ont été bien mis en évidence par Reclus (*Bulletin médical*, 12 mai 1906) ; ce sont des tumeurs ayant le même siège que les épithéliomas branchiaux mais bien limités par une capsule, non adhérents, facilement mobilisables, évoluant en 10 ans, 15 ans, 20 ans sans prendre d'allure inquiétante et se rencontrant surtout chez la femme. Ces caractères permettent un diagnostic, mais ce diagnostic n'a qu'une importance clinique, car étant donné la parenté étroite qui existe entre les branchiomes épithéliaux et les branchiomes mixtes et surtout la possibilité d'une transformation maligne de ces derniers, le traitement doit être le même : il faut les extirper immédiatement : l'opération seulement sera facile et la récidive peu à craindre.

Diagnostic à la période d'état. — Au moment où l'épithélioma branchial commence à devenir diffus, c'est surtout avec les tumeurs d'origine ganglionnaire qu'il est difficile à diagnostiquer ; nous devons toutefois faire remarquer que dès le début une hypertrophie ganglionnaire peut en imposer pour un branchiome.

Les affections ganglionnaires qui peuvent à cette période égarer le diagnostic sont le lymphosarcome et surtout la tuberculose ganglionnaire :

Le *lymphosarcome* se présente sous l'aspect d'une masse volumineuse, dure, peu mobile, adhérente et infiltrée qui de très bonne heure détermine des phénomènes très accentués de compression du côté des vaisseaux et des nerfs du cou, d'où troubles respiratoires, cardiaques, phonatoires, etc..., à l'inverse de l'épithélioma branchial qui malgré ses rapports intimes avec le paquet vasculo-nerveux, occasionne peu de troubles fonctionnels ; en outre les autres groupes ganglionnaires se prennent, tout le système lymphatique peut être envahi et c'est là le principal élément du diagnostic, car l'envahissement ganglionnaire est l'exception dans l'épithélioma branchial. Le diagnostic avec la *tuberculose ganglionnaire* est ou bien très facile ou bien très difficile et même impossible.

Il est évident que lorsqu'on constatera sur un sujet, jeune, présentant une hérédité tuberculeuse ou porteur de lésions pulmonaires suspectes, la présence, au niveau du cou, d'une série de ganglions les uns petits, durs, mobiles, bien limités, les autres plus volumineux, de consistance moins ferme entourés d'une zone de péri-adénite, d'autres enfin ramollis recouverts par une peau rouge et amincie, on n'hésitera pas un instant à poser le diagnostic de tuberculose ganglionnaire.

Mais le malade peut se présenter avec une tumeur unique, siégeant dans la région carotidienne, bosselée, irrégulière, de consistance variable suivant les points, de volume parfois assez notable due à la réunion de plusieurs ganglions à différents stades de leur évolution vers la caséification et fusionnés entre eux par une gangue de péri-adénite : si l'examen attentif de tous les organes ne vient pas révéler de lésions tuberculeuses, on songe difficilement à la tuberculose ganglion-

naire et l'on pense à une tumeur maligne qu'on rapporte par exclusion à une origine branchiale. L'erreur inverse peut être faite, et dans notre observation 3 on avait diagnostiqué une tuberculose ganglionnaire, on avait traité la tumeur comme telle par un simple grattage suivi de badigeonnage au chlorure de zinc, et c'est seulement l'examen histologique des débris retirés à la curette qui corrigea ce diagnostic qui se trouva du reste vérifié par une reprise rapide du mal.

Plus rarement le diagnostic peut rester hésitant entre le branchiome malin et l'*actinomycose* : celle-ci en effet a une allure subinflammatoire ; il y a des adhérences larges et précoces aux téguments qui sont rouges et chauds ; il y a un mélange de places dures et molles et par l'ulcération relativement précoce qui se produit au niveau des points ramollis il s'écoule un liquide puriforme au milieu duquel le microscope révèle facilemeut le parasite de l'actinomycose.

Rarement, également, on croira à une *tumeur du sterno-mastoïdien*, à une gomme syphilitique en particulier (Obs. 8) : l'hésitation est permise à cause des rapports constants et intimes du sterno-mastoïdien et des branchiomes ; toutefois ceux-ci, même s'ils adhèrent au muscle, sont des tumeurs sous-musculaires qui s'immobilisent il est vrai par la contraction du muscle, mais subissent surtout une sorte de réduction dans la profondeur : les gommes, au contraire, quelquefois arrondies, mais plus souvent diffuses, sont des tumeurs intra-musculaires, mobiles transversalement et non dans le sens vertical quand le muscle est relâché, durcissant et s'immobilisant quand le muscle se contracte : l'examen attentif de ces caractères suffirait pour permettre de les diagnostiquer, mais on a en outre, dans le doute, le traitement spécifique qui tranche rapidement et infailliblement la question.

Il nous reste maintenant à envisager le diagnostic avec les

autres tumeurs malignes de la région : les cancers développés aux dépens de thyroïdes aberrantes et surtout le cancer secondaire des ganglions.

Etant donné, comme l'a montré Reynier, qu'on peut rencontrer des *thyroïdes aberrantes* dans la région sous-maxillaire et au niveau du paquet vasculo-nerveux et que les *tumeurs malignes de ces formations glandulaires* ont les mêmes caractères cliniques que les branchiomes, nous pouvons conclure que, cliniquement ce diagnostic est impossible et que seul le microscope permet de faire une distinction entre ces deux variétés de tumeurs. Pratiquement, cette impossibilité de faire un diagnostic clinique n'a pas une grosse importance, les deux variétés de tumeurs étant justifiables du même traitement chirurgical large et précoce.

Il nous reste à voir comment on peut distinguer l'épithélioma branchial du *cancer secondaire des ganglions* : c'est certainement là le diagnostic le plus délicat et le plus important surtout au point de vue du traitement : le premier devant être opéré dès qu'il est reconnu, le second devant être laissé tranquille si toutefois on n'opère pas le cancer primitif.

Comment reconnaître ces deux variétés de cancer ? on a dit que le cancer secondaire était plus longtemps mobile, plus longtemps indolore ; on a dit également que le cancer secondaire se caractérisait par des tumeurs multiples plus ou moins rapprochées, tandis que l'épithélioma branchial était ordinairement une tumeur unique.

En réalité ces arguments, en particulier la multiplicité des tumeurs ganglionnaires dans le cancer secondaire, n'ont pas une grande valeur, car le branchiome malin peut, rarement il est vrai, retentir sur les territoires ganglionnaires voisins et se présenter sous l'aspect d'une tumeur multiple.

Le seul fait qui permette d'éliminer le cancer secondaire et

de diagnostiquer d'une façon à peu près certaine un épithélioma branchial, c'est la constatation de l'absence de toute tumeur primitive au niveau de l'un des organes dont les cancers peuvent réagir sur les ganglions cervicaux : il faudra donc examiner scrupuleusement la cavité buccale, le pharynx, l'appareil auditif, le corps thyroïde, le larynx, les fosses nasales en s'aidant de tous les moyens d'investigation que nous avons à notre disposition. Il faut savoir qu'il y a des cancers qui restent longtemps latents, et Poncet et Bérard ont décrit en 1889 la forme dite ganglionnaire du cancer du pharynx.

L'exploration soigneuse de l'œsophage ne doit pas non plus être négligée : on pratiquera le cathétérisme attentif de ce conduit et même l'œsophagoscopie ; malgré tout un petit cancer pariétal peut échapper au chirurgien, et Shimank rapporte à ce propos une observation des plus instructives : il s'agit d'un homme de 63 ans qui portait dans la région carotidienne une tumeur grosse comme une pomme et qui voit quelque temps après une tumeur plus petite se développer dans le creux sus-claviculaire du même côté ; une biopsie faite au niveau de la tumeur permet de reconnaître qu'elle est de nature épithéliale ; on fait un examen oto-rhino-laryngologique complet du malade, on explore son œsophage et l'on conclut à un épithélioma branchial avec noyau métastatique dans le creux sus-claviculaire : on opère, on enlève largement les tumeurs au prix de la résection des trois carotides, de la jugulaire, du pneumogastrique et du sympathique ; le malade meurt quatre jours après de broncho-pneumonie et à l'autopsie on est fort surpris de trouver à la partie inférieure de l'œsophage un cancer infiltrant la paroi sur une petite étendue et n'en rétrécissant nullement le calibre : il y avait un noyau sur le cœur. Il faudra enfin examiner l'estomac, l'intestin et même le testicule dont les cancers peuvent retentir sur les ganglions du cou.

La différenciation entre l'épithélioma branchial et le cancer secondaire est donc bien difficile et bien délicate et ce n'est qu'après des examens attentifs et répétés qu'on pourra nier tout cancer primitif et conclure à un épithélioma branchial.

Le branchiome malin n'occupe pas toujours la région carotidienne et on peut le rencontrer, nous l'avons vu, dans les régions parotidienne et sous-maxillaire : ce siège un peu spécial nous oblige à dire deux mots de son diagnostic avec les tumeurs de ces glandes : Fredet et Chevassu ont montré l'existence d'épithéliomas branchiaux intra-parotidiens et nous avons vu qu'on pouvait généraliser à la glande sous-maxillaire ; cliniquement ces épithéliomas sont semblables aux autres cancers développés soit aux dépens de la portion sécrétrice, soit aux dépens de la portion excrétrice de ces glandes et c'est l'histologie seule qui permet de voir à quelle variété de cancer on a affaire ; ce n'est donc qu'avec les tumeurs mixtes des glandes salivaires qu'on pourra différencier l'épithélioma branchial, or Cunéo et Veau ont émis l'hypothèse que ces tumeurs mixtes ne seraient autre chose que des branchiomes mixtes intra ou juxta-salivaires... ; aussi ce que nous avons dit à propos du diagnostic du branchiome malin et du branchiome mixte peut se répéter ici et nous n'y reviendrons pas.

Il faudra également dans la région sous-maxillaire faire le diagnostic avec la *glande chroniquement enflammée* par la présence d'un calcul dans le canal de Wharton... ; l'exploration du conduit excréteur à l'aide d'un stylet tranche la question assez facilement.

Enfin, quel que soit le siège de l'épithélioma branchial, il sera en général facile, si celui-ci vient à s'ulcérer, de le différencier d'un *cancer de la peau* qui appartient dès le début aux téguments, s'ulcère d'une façon plus précoce et surtout ne repose pas sur une tumeur étendue et profonde comme dans les cas de branchiomes ulcérés.

CHAPITRE X

TRAITEMENT

Toute la thérapeutique des épithéliomas branchiaux peut se résumer dans les préceptes suivants : le chirurgien doit les opérer aussitôt que possible et aussi largement que possible ; il doit savoir, avant de commencer, que l'opération est toujours difficile, même au début, à cause des relations intimes et précoces de la tumeur avec le paquet vasculo-nerveux du cou ; il faut s'attendre à être obligé de réséquer ce paquet vasculo-nerveux en totalité ou en partie si l'on veut faire une extirpation complète de la tumeur et éviter autant que faire se peut la récidive ; quelquefois même le sacrifice du paquet vasculo-nerveux n'a pas suffi et certains chirurgiens ont dû en outre sectionner ou réséquer le sympathique (Eigenbrodt), l'hypoglosse (Perez) et même à la fois le sympathique et l'hypoglosse (Reclus) pour pouvoir faire une extirpation complète.

Le chirurgien, avons-nous dit, doit opérer aussitôt que possible : en effet, au début, l'épithélioma branchial est encore relativement limité et n'a pas encore envoyé de prolongements néoplasiques dans toutes les directions et, s'il adhère déjà au paquet vasculo-nerveux, ces adhérences sont encore limitées et l'on pourra faire une extirpation complète sans sacrifier aucun organe important.

Il doit en outre opérer largement et pour cela, comme le dit Shimanck, il faut faire une véritable préparation anatomique de la région en sacrifiant au besoin une partie du sterno-mastoïdien pour se donner du jour ; mais tout en opérant large-

ment il faut savoir où l'on va, et en particulier reconnaître dès le début les rapports du néoplasme avec le paquet vasculo-nerveux pour ne pas risquer de le léser en disséquant dans la profondeur. Ceci posé, nous allons entrer dans quelques détails sur l'acte opératoire, mais nous devons bien faire remarquer que nous ne pouvons donner aucune règle précise vu que ce sont les dimensions et les connexions de la tumeur essentiellement variables qui dirigent le chirurgien.

Nous laisserons de côté l'épithélioma branchial intra-parotidien qui, véritable tumeur de la parotide est justiciable des mêmes méthodes opératoires que ces tumeurs.

Nous nous contenterons également de signaler la possibilité, dans les épithéliomas branchiaux de la région sous-maxillaire, d'adhérences intimes avec le maxillaire pouvant nécessiter la résection d'une portion plus ou moins étendue de cet os (Reverdin, Mayor, Perez, Lepoutre) et nous n'envisagerons ici que la thérapeutique chirurgicale de l'épithélioma branchial du cou proprement dit.

La position à donner à l'opéré sera celle de la ligature de la carotide : pour ce qui est de l'incision à faire nous considérerons d'une part les tumeurs au début, relativement petites et d'autre part les tumeurs déjà anciennes volumineuses.

Dans le premier cas on incisera suivant le grand axe de la tumeur en dépassant largement ses limites en haut et en bas afin de pouvoir se rendre compte de ses connexions profondes et comme, en général la tumeur est allongée dans le sens du sterno-mastoïdien, c'est le bord antérieur de ce muscle qui servira de guide au bistouri.

Dans le deuxième cas on pourra être amené à faire des incisions complexes afin de donner le maximum de jour.

Brûns et Gussenbauer conseillent une incision en croix : une première incision suivant le bord antérieur du sterno-mas-

toïdien, étendue de la mastoïde au sternum, incision sur laquelle se branche une deuxième incision, partant de la symphise mentonnière et se dirigeant vers le milieu du sterno-cléido-mastoïdien et prolongée, si l'on doit sacrifier le muscle, jusqu'à l'acromion. On a ainsi quatre lambeaux triangulaires que l'on récline chacun dans une direction différente et l'on a ainsi à découvert toute la région latérale du cou.

De Quervain suit le bord antérieur du sterno-cléido-mastoïdien jusque vers le sternum, puis changeant de direction à angle aigu il se dirige en dehors le long du bord supérieur de la clavicule en sectionnant le sterno-cléido-mastoïdien à environ 1 cm. 1/2 au-dessus de son insertion sternale, puis le lambeau cutanéo-musculaire est récliné en haut et en dehors.

Shimanck fait une incision en U qui commence au devant du sterno-mastoïdien sous l'angle de la mâchoire et se continue loin vers la clavicule, s'arrondit, puis, revenant en arrière à travers le cou, remonte pour se terminer vers la protubérance occipitale externe.

La face superficielle de la tumeur étant mise à nu, le chirurgien cherche dans tous les sens un plan de clivage qui lui permette de l'isoler, sinon il coupe en tissu sain dans le voisinage immédiat du néoplasme en pinçant au fur et à mesure ce qui saigne ; ses efforts doivent porter principalement en haut et en bas afin d'arriver le plus tôt possible sur le paquet vasculo-nerveux.

J.-L. Faure, dans notre observation 8, n'ayant pu trouver de plan de clivage fit l'hémisection de la tumeur et cette manœuvre lui facilita notablement l'extirpation.

Si la dissection lente et méticuleuse de la face profonde de la tumeur montre qu'elle peut en être isolée, on disséquera prudemment le paquet vasculo-nerveux en le débarrassant de tous les fragments épithéliaux qui peuvent y adhérer.

On peut être ainsi amené, pour faire une dissection complète, à entamer légèrement la paroi d'une des carotides ; le fait s'est produit, sans accidents dans notre observation 5 ; en tous cas, on s'expose simplement à une petite déchirure qu'on peut traiter par une suture latérale dont nous verrons plus loin les avantages.

Si la tumeur semble, en un point, fusionnée avec un des éléments du paquet vasculo-nerveux, il ne faut pas immédiatement conclure à des adhérences insurmontables et sacrifier un organe important sans essayer par tous les moyens de le libérer. L'observation de Ribera est instructive à ce sujet. Le pneumogastrique englobé par la tumeur empêchait celle-ci de s'énucléer ; on le sectionne au niveau du pôle inférieur de la tumeur et l'on constate qu'il s'était creusé un canal dans l'épaisseur du cancer et qu'il s'en séparait facilement. La tumeur enlevée, le nerf fut suturé immédiatement, le malade garda quelque temps de la raucité de la voix, ce qui aurait pu dans le cas présent être évité.

Dans les cas, relativement fréquents, où il est nécessaire de sectionner la jugulaire, il faut immédiatement se rendre maître de ses deux extrémités, car, si en haut l'hémorragie est à craindre, en bas il faut redouter l'entrée de l'air dans la veine.

J.-L. Faure (Congrès de chirurgie, Paris, 1906) a montré que cet accident pouvait se produire même sans blessure de la jugulaire interne. « Il existe, dit-il, un point particulièment favorable à la production de cet accident. C'est l'angle de la jugulaire et de la sous-clavière droites. A ce niveau la grande veine lymphatique vient s'ouvrir directement dans le confluent veineux. Au cours de l'extirpation de tumeurs de la région on peut être conduit à enlever les ganglions qui occupent ce confluent et à disséquer avec soin l'angle de jonction

de la jugulaire et de la sous-clavière. En enlevant ces ganglions on enlève à peu près fatalement la grande veine lymphatique jusqu'au niveau de son embouchure et il en résulte une ouverture latérale qui laisse couler du sang à chaque expiration et qui à chaque inspiration peut laisser entrer une certaine quantité d'air avec un léger sifflement. »

Cette pénétration semble du reste sans gravité quand l'air rentre en petite quantité ; toutefois on peut aisément l'éviter en pinçant la petite plaie, et en faisant une ligature latérale du vaisseau.

Une fois l'extirpation faite, après s'être assuré qu'il ne reste aucun fragment épithélial dans la profondeur, on tamponnera la vaste plaie avec des mèches de gaze qu'il sera prudent de laisser à demeure afin d'éviter les suintements sanguins qui se produisent toujours dans ces grands délabrements et par conséquent la plaie cutanée ne sera refermée qu'en partie. Ce tamponnement a dû être tout à fait serré dans notre observation 8.

Nous venons de donner une idée générale de l'acte opératoire, mais il nous semble intéressant d'envisager à propos de chacun des organes susceptibles d'être sacrifiés les conséquences de ce sacrifice.

La résection plus ou moins étendue des glandes salivaires est sans inconvénients ; tout au plus voyons-nous un malade de Reclus présenter une fistule salivaire pendant une quinzaine de jours.

La suppression d'une plus ou moins grande partie du sterno-mastoïdien et des autres muscles du cou ne paraît pas avoir une grande influence sur la statique de la tête, et au bout de quelque temps les opérés ne semblent nullement gênés par la perte de leurs groupes musculaires.

La section ou la résection de la grosse veine jugulaire interne

ne semble pas non plus, dans les cas qui nous occupent avoir de grosses conséquences, elle a été sacrifiée dans 33 de nos observations ; de rares fois (Obs. 1,71) on a seulement constaté un peu d'œdème de la face et de la région parotidienne du côté où a été faite la ligature ; une autre fois (Obs. 48) il y eut de l'œdème des voies respiratoires supérieures qui disparut sans suites fâcheuses.

Lejars, du reste, au Congrès de chirurgie de 1906, dans son « Rapport sur la chirurgie des gros troncs veineux », conclut à l'innocuité presque absolue de cette ligature ; il n'y aurait qu'un élément de gravité, très rare, bien étudié par Rohrbach et Linser : l'hypoplasie de la jugulaire du côté opposé qui ne pourrait servir à la circulation suppléante. Cet inconvénient ne nous semble pas à craindre ici : la jugulaire est fréquemment thrombosée, dans d'autres cas elle est aplatie et n'a plus par conséquent qu'un rôle restreint ; il est assez vraisemblable d'admettre que cette compression lente a préparé en quelque sorte les anastomoses et la circulation collatérale, de sorte que la ligature complète du tronc jugulaire, est sans dangers. M. Dangel en 1905 et plus récemment J.-L. Faure et Morestin (Cong. de chir., Paris, 1906) ont insisté sur ce fait.

Beaucoup plus grave est la ligature des carotides primitive ou interne (l'externe est liée couramment sans inconvénients) ; en effet, quand, à la suite de la résection de tout le paquet vasculo-nerveux, les malades meurent c'est presque toujours par ramollissement cérébral, c'est donc la ligature de la carotide primitive qu'il faut incriminer... et non la section du pneumogastrique (Berard).

Nous voyons les carotides primitives ou internes liées ou réséquées un certain nombre de fois (Obs. 9, 10, 16, 21, 22, 23, 34, 36, 44, 47, 53, 55, 56, 65), soit 14 fois ; mais nous ne remarquons qu'un petit nombre d'accidents dus à l'ischémie

d'un lobe cérébral. Le malade de Langenbeck (Obs. 4) meurt 48 heures après de collapsus ; le malade de Lejars (Obs. 23) fait une hémiplégie et meurt quelques jours après ; le malade de Fredet et Chevassu (Obs. 55) reste dans un état comateux et meurt en quelques jours d'un mélange d'accidents cérébraux et infectieux ; le malade de Reclus (Obs. 56) fait une hémiplégie avec aphasie mais voit ces accidents s'amender assez rapidement.

Que devons-nous conclure de ces faits ? et que devons-nous penser de la ligature des carotides primitives et internes ? La question a fait l'objet de nombreuses discussions à la Société de chirurgie les 21 et 29 juin 1904.

D'après Guinard, la ligature faite aseptiquement serait innocente pourvu que les voies anastomotiques soient saines et que l'appareil circulatoire soit en bon état afin de faire fonctionner vite et bien les voies anastomotiques : les faits semblent ici lui donner assez souvent raison bien que la linguale et la faciale, voies anastomotiques importantes, soient fréquemment sacrifiées. Nous croyons pouvoir expliquer cette innocuité relative par ce fait que les carotides d'un côté se rétrécissant progressivement à mesure que le néoplasme se développe, il se produit une hypertrophie compensatrice au niveau des carotides du côté opposé, et l'ensemble de la circulation cérébrale est en partie assurée quand on pratique la ligature.

Lejars, au contraire, s'est prononcé en faveur de la ligature latérale qui, faite aseptiquement donne d'excellents résultats dans les cas de déchirures ou de plaies latérales du vaisseau ; or cette technique nous semble devoir trouver ses applications ici. Tant que les carotides ne sont pas complètement englobées par le néoplasme et par conséquent inséparables de celui-ci il y aurait, à notre avis, intérêt à disséquer aussi soigneusement que possible le vaisseau pour enlever tous débris

néoplasiques suspects, même au prix d'une déchirure de la paroi artérielle et alors de fermer cette déchirure à l'aide d'une suture latérale et ainsi la circulation serait conservée.

Nous pouvons, nous semble-t-il, conclure, en disant que toutes les fois qu'on croira pouvoir extirper complètement un épithélioma branchial sans sacrifier entièrement le vaisseau, il faudra le faire et pousser l'isolement du vaisseau aussi loin que possible sans se laisser arrêter par la crainte d'une déchirure latérale, vu qu'il est facile de la fermer par quelques points de suture, et ainsi on peut espérer n'avoir pas d'interruption dans la circulation cérébrale. Si au contraire la conservation du vaisseau semble impossible, il vaudra mieux, plutôt que de faire une opération incomplète en pratiquer la résection puisque dans le cas présent la mort n'est pas fatale.

Cette discussion sur la ligature des carotides nous semble soulever une nouvelle question : nous voulons parler de la ligature simultanée de la carotide et de la jugulaire interne (puisque jamais la carotide n'a été liée seule).

D'après Lejars et Morestin (Cong. de chir., Paris, 1906), cette ligature simultanée aurait une gravité toute particulière ; mais ici les événements semblent leur donner tort et donner raison à Ceci (Obs. 65), d'après lequel la ligature simultanée des deux vaisseaux serait moins dangereuse que la ligature d'un seul, vu qu'elle proportionne la diminution de la sortie avec la diminution de l'arrivée du sang et maintient mieux l'équilibre de la circulation cérébrale. Etant donnée la compétence des auteurs en présence il nous est bien difficile de poser une conclusion.

Les nerfs crâniens et le sympathique ont dû également être sacrifiés un certain nombre de fois dans les extirpations d'épithéliomas branchiaux.

C'est le pneumogastrique que nous voyons réséqué le plus souvent (Ob. 1, 21, 37, 47, 52, 56, 65) ; dans l'observation 38 la

moitié de ses fibres seule a été réséquée sur une longueur de 2 centimètres et dans l'observation 49 nous voyons Ribera suturer immédiatement ses deux extrémitées : son malade cependant fut aphone pendant quelques jours et garda longtemps une voix rauque et bitonale.

Le sympathique a été coupé ou réséqué 4 fois (Obs. 34, 55, 56, 65) ; le grand hypoglosse 2 fois (Obs. 45, 56) ; le facial a été également intéressé un certain nombre de fois (Obs. 2, 56, 79).

La section du facial n'a jamais eu d'autres inconvénients qu'une paralysie faciale totale, supérieure ou inférieure suivant le nombre des filets sectionnés.

La section de l'hypoglosse a amené chez le malade de Reclus une hémiatrophie et une hémiparalysie linguale.

La section du sympathique n'a jamais eu non plus de conséquences graves : le malade de Reclus présenta un enfoncement accentué de l'œil dans l'orbite et du myosis ; il en fut de même pour le malade de Ceci.

La section du pneumogastrique semble avoir eu dans nos observations peu d'influence sur la respiration ; il en a eu davantage sur la phonation et dans la plupart des cas les malades ont présenté pendant un temps plus ou moins long de l'aphonie ou de la raucité de la voix due à une paralysie de la corde vocale, mais assez rapidement il s'établit une suppléance par la corde vocale opposée.

Cette innocuité presque absolue de la résection de nerfs aussi importants que le pneumogastrique et le sympathique s'explique par ce double fait que, d'une part, le nerf a été puissamment modifié dans sa structure par la longue compression et que l'on coupe ainsi un cordon dégénéré et à fonctions limitées et que d'autre part, le nerf du côté opposé est là pour suppléer.

Il est un dernier organe qui peut être blessé au cours des

extirpations d'épithéliomas branchiaux du côté gauche : nous voulons parler du canal thoracique dont la crosse peut décrire un trajet anormal et remonter (Vautrin) jusqu'au niveau du cartilage thyroïde.

Nous avons trouvé dans le travail de Veau (*Gaz. hôpit.*, 1902) trois observations de plaies du canal thoracique au cours d'extirpations de tumeurs malignes du cou qui semblent bien devoir être considérées comme des épithéliomas branchiaux, mais l'absence de détails précis, surtout au point de vue histologique fait que nous ne les avons pas rapportées avec nos observations.

Le chirurgien s'aperçoit de cet accident extrêmement rare soit au cours de l'opération, en voyant un écoulement de liquide blanchâtre, soit les jours suivants en voyant s'installer une fistule lymphatique s'accompagnant de soif vive et d'amaigrissement rapide. Dans le premier cas le traitement de choix de cette complication est pour Lecène et Vautrin la suture du bout périphérique du canal sectionné. Dans le deuxième cas on essaiera d'abord d'un tamponnement serré de la plaie, après suppression du drain, et si cela ne suffit pas, il faudra ouvrir à nouveau la plaie et soit suturer, soit mettre une pince à demeure sur le canal thoracique.

Nous venons de préciser avec quelques détails les points principaux du traitement chirurgical de l'épithélioma branchial, mais il nous faut maintenant jeter un coup d'œil d'ensemble sur ce traitement chirurgical et ses résultats tant immédiats qu'éloignés.

Le chirurgien est intervenu dans la majorité des cas puisque nous ne le voyons s'abstenir que 11 fois (nous avons du reste parlé de ces malades dans un des chapitres précédents). Il s'est parfois contenté (Obs. 21, 26, 27) de faire une ponc-

tion ou une incision exploratrice, et en est resté là en voyant la lourdeur de la tâche qui lui incombait.

D'autres fois il a dû faire une opération forcément incomplète, s'arrêtant au bout de quelques tentatives d'extirpation (obs. 18, 22, 29, 59, 63).

Mais en général l'opération commencée est menée jusqu'au bout au prix de délabrements parfois considérables comme nous l'avons vu plus haut, et l'on est frappé de voir, à part de rares exceptions, les malades supporter facilement le shock opératoire considérable qui suit ces larges extirpations.

Nous ne relevons en effet que six cas de mort rapide après l'intervention et sur ces six cas un seul cas de mort immédiate (obs. 58) ; les autres malades succombent dans un délai plus ou moins rapproché : 48 heures (obs. 10), quelques jours (obs. 8, 23, 55, 59, 69), soit de collapsus, soit d'infection, soit de broncho-pneumonie.

Deux fois nous voyons les malades mourir d'infection au 12e jour (obs. 9), au 21e jour (obs. 28).

Mais la majorité des malades présentent des suites opératoires tout à fait normales (troublées cependant deux fois (obs. 45, 50) par une gangrène d'un des membres inférieurs, nécessitant l'amputation), la plaie a bon aspect et l'on croit à la guérison quand la récidive survient, très rapidement parfois, avant même la cicatrisation complète (obs. 33), 21 jours après l'opération (obs. 21), et avec des allures telles que le chirurgien reste désarmé. Parfois cependant il tente une nouvelle opération (obs. 46, 54, 56, 64), mais en général sans succès car les malades meurent dans un délai plus ou moins rapproché, le plus souvent des progrès de la cachexie ; cependant nous voyons la malade de Le Dentu (obs. 24) survivre 17 ans à un commencement de récidive traité avec succès par la pâte de Canquoin.

En dehors de ce cas unique, nous voyons quelques rares survies de plus d'un an (obs. 34, 57, 60, 62), le malade de l'observation 52 a cependant survécu près de quatre ans. Malheureusement nous manquons le plus souvent de détails sur les suites éloignées des opérations, mais étant donnée la terminaison fatale de la plupart des cas que nous connaissons, il est à craindre qu'il en ait été de même dans un délai plus ou moins rapproché pour ceux dont nous ignorons les suites.

Toutefois étant données les quelques survies de plus d'un an et surtout le cas de Le Dentu, nous pouvons conclure en disant que le chirurgien *doit opérer* les épithéliomas branchiaux aussitôt et aussi largement que possible.

Nous avons jusqu'ici envisagé les cas où l'épithélioma branchial était justiciable d'une opération radicale qui seule peut lui donner quelques chances de guérison durable ; malheureusement il peut arriver que le chirurgien, si habile et si audacieux qu'il soit, ne peut opérer, soit que les adhérences de la tumeur dans la profondeur soient telles qu'on irait fatalement au devant d'une opération incomplète, soit que le malade, venu consulter trop tard, ne soit plus dans un état de supporter une opération aussi grave. Que pouvons-nous faire pour lui dans ces cas là ?

La morphine doit être gardée comme suprême ressource et donnée seulement vers la fin pour adoucir les derniers moments du malade.

Avant d'en arriver là, on peut tenter de détruire le néoplasme soit par des applications de pâte de Canquoin au chlorure de zinc, soit en le soumettant aux rayons X.

La pâte de Canquoin est peu employée aujourd'hui : nous en avons fait quelques applications sur le malade de notre observation 4 sans succès du reste ; mais ce qui nous force à en parler ici, c'est le résultat merveilleux obtenu chez la ma-

lade de Le Dentu qui vit disparaître un commencement de récidive grâce à des applications de pâte de Canquoin et était encore en vie et bien portante 18 ans après l'opération.

C'est donc une thérapeutique qu'il ne faut pas absolument négliger, vu qu'elle est susceptible de rendre des services.

La radiothérapie a été surtout employée à Lyon par Barjon qui sur un malade de Villard et Cotte dont nous rapportons l'observation, obtint une diminution notable de la tumeur ; par contre un malade de Bérard n'a pas paru s'être bien trouvé de cette thérapeutique ; et ce chirurgien conclut en disant que si les observations de tumeurs traitées par la radiothérapie ne permettent pas encore de porter des conclusions fermes sur son action, du moins doivent-elles en ce qui concerne les épithéliomas du cou à point de départ profond rendre les médecins très circonspects dans l'emploi des rayons X qui ne constituent qu'un pis aller quand le chirurgien s'est déclaré impuissant et que l'ablation sanglante est devenue impossible.....

Il nous faut, avant de terminer, dire un mot du traitement « prophylactique » des épithéliomas branchiaux : dans les trois cas de Richard et dans le cas de Delbet l'épithélioma branchial s'est greffé sur une tumeur congénitale, un kyste branchial. Ces 4 faits suffisent pour nous permettre de dire qu'il faut opérer les tumeurs congénitales, en particulier les kystes branchiaux ; les fistules n'ont jusqu'ici jamais été le point de départ de cancers, mais étant donné leurs rapports intimes avec les kystes, on devra comme ceux-ci les faire disparaître le plus tôt possible.

CHAPITRE XI

OBSERVATIONS

Nous avons réuni ici toutes les observations d'épithéliomas branchiaux que nous avons pu recueillir (1) : nous en avons trouvé 79 qui nous paraissent indiscutables tant au point de vue clinique qu'au point de vue histologique. Nous y avons ajouté 3 observations d'épithéliomas branchiaux recueillis sur des chiens par M. Petit d'Alfort.

Il est probable qu'il existe d'autres observations de branchiomes malins, soit dans la littérature et qui ont échappé à nos recherches, soit dans les services chirurgicaux et qui n'ont point été publiées.

Observation 1 (Personnelle).

Epithélioma branchial de la région carotidienne droite.
Opération. — Récidive. — Mort.

Le nommé F..., âgé de 45 ans, employé, entre à l'hôpital Cochin, salle Demarquay, le 22 novembre 1904, pour une tumeur du côté droit du cou.

Les antécédents héréditaires du malade ne présentent rien de particulier à signaler ; quant à lui, il a toujours joui d'une bonne santé jusqu'en 1903 où il vit se montrer derrière son oreille droite une sorte de gomme ou d'abcès indolent qui fut incisé et gratté et guérit assez rapidement.

Il y a 3 mois environ, le malade souffrit d'une angine aiguë fébrile à la suite de laquelle il conserva de la dysphagie et de la raucité de la voix ; peu de temps après il vit apparaître sur le côté droit de son cou une petite grosseur du volume d'une noisette, dure, indolente et mobile qui s'accrut lentement et progressivement sans troubles fonctionnels marqués ; toutefois la dysphagie et la raucité de la voix persistaient.

Examen actuel : La région carotidienne droite est occupée par une tumeur du volume d'une mandarine, légèrement allongée dans le sens

(1) Nos observations personnelles sont publiées *in extenso* ; les autres sont pour la plupart résumées.

vertical, s'étendant en haut presque jusqu'au bord inférieur du maxillaire et en arrière jusqu'au bord antérieur du s. c. m., la peau est à son niveau légèrement violacée.

A la palpation on sent que la tumeur est inégale, bosselée, présentant des zones d'une dureté ligneuse et en d'autres endroits des points rénitents et même fluctuants ; cette fluctuation est particulièrement nette à la partie supéro-externe de la tumeur ; la peau adhère à sa surface, par contre elle paraît nettement indépendante du sterno-mastoïdien qu'on peut faire contracter sans immobiliser la tumeur. Celle-ci est peu mobile dans la profondeur ; on peut lui imprimer quelques légers mouvements dans le sens transversal, mais on ne peut le faire dans le sens vertical, ce qui fait conclure à des adhérences au paquet vasculo-nerveux.

On ne rencontre à son niveau ni expansion, ni souffle, ni battements.

La palpation permet également de voir que le larynx est légèrement dévié vers la gauche.

L'examen attentif des cavités nasale, buccale, pharyngienne ne révèle rien de particulier ; une sonde introduite dans l'œsophage montre que celui-ci est perméable. L'auscultation des poumons ne révèle rien de particulier.

Le malade présente quelques symptômes fonctionnels : il présente par intermittence des accès de toux, de l'enrouement, de la dysphagie ; ces deux derniers phénomènes sont en réalité continus mais présentent des exacerbations. Il y a également par intermittence une dilatation de la pupille droite ; enfin le malade se plaint de douleurs névralgiques qui partant de sa tumeur irradient vers l'oreille et la région occipitale.

Une ponction exploratrice faite dans la tumeur au niveau d'une des zones ramollies donne un liquide séro-purulent analogue à du pus tuberculeux et l'on pose le diagnostic d'adénopathie tuberculeuse avec point de départ amygdalien.

Opération le 1er décembre 1904 (Dr Riche). — Chloroforme. Incision suivant le grand axe de la tumeur qui s'est encore ramollie depuis l'entrée du malade à l'hôpital ; il s'écoule une grande quantité de liquide jaunâtre, grumeleux. Grattage de la cavité à la curette ; large drainage.

Les jours suivants, rien de spécial à signaler, mais le 10 décembre on s'aperçoit que la tumeur se reforme ; elle grossit rapidement et ne tarde pas à atteindre en haut la région massetérine.

Devant cette évolution on pense à une néoplasie primitive du cou, dont le pseudo-abcès n'aurait été qu'un épisode surajouté.

Nouvelle opération le 20 décembre 1904. — Large incision passant par la cicatrice de la première opération. Dissection laborieuse de la tumeur que l'on doit morceler pour pouvoir l'enlever complètement. La jugulaire interne et le pneumogastrique absolument inclus dans la tumeur doivent être sacrifiés. Une fois l'extirpation terminée on aperçoit au fond de la vaste plaie les 3 carotides complètement mises à nu. Tamponnement, drainage, suture partielle.

Les jours suivants le malade présente de l'œdème de la région sous-maxillaire droite et des troubles phonatoires assez accentués... cependant la cicatrisation de la vaste plaie se fait normalement.

Peu à peu le malade périclite, il présente des signes d'engouement pulmonaire et succombe le 4 février au milieu de phénomènes de broncho-pneumonie.

L'*examen histologique* pratiqué par M. le professeur Cornil a montré qu'il s'agissait d'un épithélioma pavimenteux lobulé à type malpighien.

Observation 2 (personnelle).

Epithélioma branchial de la région sous angulo-maxillaire droite. Opération. — Mort de cachexie.

Le nommé F..., âgé de 43 ans, peintre en bâtiments, entre à l'hôpital Cochin, salle Gosselin, lit n° 2 *bis*, le 13 février 1905 pour une tumeur de la région sous angulo-maxillaire droite.

On ne remarque rien dans ses antécédents héréditaires ; dans ses antécédents personnels on trouve il y a 2 ans une bronchite dont il ne s'est jamais remis complètement.

Il y a 18 mois, le malade remarque absolument par hasard au-dessous de l'angle de la mâchoire une petite glande grosse comme une noisette, mobile et absolument indolente.

Cette grosseur a augmenté peu à peu de volume, s'étendant surtout en arrière, gardant sa mobilité jusqu'à ces derniers temps où il a semblé au malade qu'il la mobilisait moins facilement ; en même temps apparurent quelques douleurs intermittentes qui irradiaient vers l'oreille.

A l'examen on constate à la partie inférieure de la région parotidienne droite une tumeur de la grosseur et de la forme d'un œuf, allongée verticalement ; elle est lisse, régulière, s'étendant en avant jusqu'à la branche montante du maxillaire, disparaissant en arrière sous le s. c. m. qu'on voit étalé à sa surface, descendant en bas dans la région carotidienne mais laissant libre, en haut, la loge parotidienne. La peau est à son niveau légèrement rouge à la suite d'applications répétées de teinture d'iode.

Cette tumeur est dure, de consistance uniforme, adhérente à la peau et au sterno-mastoïdien ; elle s'immobilise quand on fait contracter ce muscle ; elle tient également dans la profondeur et on ne peut lui imprimer que quelques vagues mouvements ; ses limites sont assez nettes, sauf en haut et en arrière vers la mastoïde.

On ne remarque à son niveau ni expansion, ni battements, ni souffles.

Il existe dans la région carotidienne un petit ganglion. La mastication n'est pas gênée ; il n'y a aucun trouble dans la déglutition, ni dans la phonation.

Il n'y a pas de paralysie faciale, pas d'œdème de la face ni de cyanose.

Le malade, à part quelques douleurs, n'accuse ni vertiges, ni tintements d'oreilles.

L'examen du nez, du pharynx, de l'œsophage est négatif ; il n'y a aucune lésion pouvant faire croire à une adénopathie néoplasique secondaire.

A l'auscultation on trouve de la matité au sommet droit.

L'état général n'est pas mauvais.

Opération le 25 février 1905. Incision longitudinale suivant le grand axe de la tumeur, on commence par libérer les adhérences qui l'unissent à la peau ; puis devant l'impossibilité d'en séparer le s. c. m. on sectionne celui-ci au niveau du pôle inférieur de la tumeur et on peut ainsi aborder son bord postérieur et inférieur qui s'isole relativement facilement ; puis par son bord antérieur et inférieur on arrive sur la région carotidienne que l'on dissèque prudemment ; on fait peu à peu basculer la tumeur en arrière et l'on s'aperçoit qu'elle adhère intimement à une grosse veine thrombosée qui paraît être la jugulaire interne ; on la résèque entre deux pinces. En poursuivant la dissection vers le haut on rencontre l'artère faciale que l'on lie et on extirpe un ganglion enchâssé dans la glande sous-maxillaire. On peut enfin énucléer de bas en haut la tumeur qu'on enlève avec une portion du s. c. m.

On fait l'ablation du petit ganglion carotidien et de quelques fragments néoplasiques restés adhérents aux carotides. Ligatures sur les deux bouts de la jugulaire.

On aperçoit au fond de la large plaie le digastrique et le bouquet de Riolan ; on la tamponne légèrement avec une mèche et l'on referme l'incision cutanée.

L'après-midi le malade a une courte syncope : on lui fait de la caféine et du sérum.

Le lendemain on constate nettement l'existence d'une paralysie faciale inférieure.

Les suites opératoires sont normales et le malade quitte l'hôpital au milieu du mois de mars.

Il revient le 1er mai 1905 très affaibli et cachectique, présentant une impotence fonctionnelle de la moitié droite du voile du palais qui le gêne considérablement pour s'alimenter. On lui met une sonde œsophagienne à demeure, ce qui ne l'empêche pas de mourrir au milieu de phénomènes de cachexie le 13 mai 1905. L'autopsie n'a pu être faite.

Examen de la tumeur, pratiqué aussitôt après l'opération. — Tumeur du volume d'un œuf de poule, irrégulière, présentant un ganglion enchâssé à sa partie inférieure ; on remarque à sa surface les fibres dissociées et altérées du s. c. m. A la coupe, on voit qu'elle est très résistante et crie sous le couteau ; la surface de section est grisâtre avec par places des îlots comme caséeux.

Examen histologique (M. le Professeur Cornil). — Il s'agit d'un épithélioma tubulé et lobulé avec globes épidermiques ; le ganglion (carotidien) examiné reproduit le même type. A la partie profonde de la tumeur on trouve une zone de tissu conjonctif infiltré de lobules d'épithélioma, sans globes ; là il est probable que le néoplasme a suivi le tissu péri-vasculaire :

il y a en effet de petits vaisseaux compris dans ce tissu. Dans les parties coupées, il n'y avait pas de vestiges de la glande parotide.

Observation 3 (personnelle).

Epithélioma branchial de la région cervicale droite. — Opération. Récidive. — Nouvelle opération. — Récidive. — Mort.

V... Claude, âgé de 53 ans, porteur aux Halles, entre à l'hôpital Cochin, salle Demarquay, lit n° 5, le 9 mars 1906, pour une tumeur de la région cervicale droite.

Ses antécédents héréditaires ne présentent rien de particulier, pas de cancéreux, pas de tuberculeux dans sa famille.

Lui-même a toujours été bien portant ; n'a pas eu la syphilis ; avoue seulement être un assez grand buveur.

Au mois de décembre 1905, il y a donc environ 4 mois, s'aperçoit par hasard d'une petite grosseur du volume d'une noisette, absolument indolore, à laquelle il ne prête pas attention. Cette grosseur augmente lentement de volume sans amener la moindre réaction douloureuse et ce n'est qu'à la fin de février que s'apercevant de quelques bourdonnements dans l'oreille droite et ressentant quelques élancements au niveau de sa tumeur il se décide à venir à l'hôpital.

A l'examen on constate dans la région carotidienne droite, un peu au-dessous du bord antérieur du sterno-cléido-mastoïdien une tumeur du volume d'une grosse noix, légèrement allongée dans le sens vertical, recouverte par une peau rouge et amincie.

La palpation montre que cette tumeur est mal limitée,se confondant insensiblement avec les tissus voisins et qu'il est impossible de la mobiliser sur les plans profonds. La peau lui adhère intimement et l'on a, en palpant sa surface avec la pulpe des deux index, une sensation de fluctuation nette.

L'examen du naso-pharynx est négatif ; le malade n'accuse aucun trouble respiratoire ; la déglutition se fait facilement. L'auscultation ne révèle rien de particulier.

L'état général est bon ; le malade constate simplement qu'il a un peu maigri.

On porte le diagnostic d'adénite cervicale tuberculeuse ramollie et l'on décide d'inciser le ganglion afin de curetter sa cavité.

Opération le 12 mars 1906 par M. le Dr Riche. — Anesthésie au chloroforme. On fait sur le point le plus saillant de la tumeur une petite incision de deux à trois centimètres de longueur qui donne issue à un liquide grumeleux, jaunâtre absolument analogue à du pus d'abcès froid, ce qui confirme le diagnostic ; on constate alors l'existence d'une cavité anfractueuse qui s'enfonce assez loin sous le sterno-mastoïdien et dont les parois semblent assez épaisses.A l'aide d'une curette tranchante on enlève la plus grande partie de cette paroi, puis après badigeonnage au chlorure de zinc

on bourre la cavité avec une petite mèche de gaze iodoformée et l'on referme en partie la plaie à l'aide de deux points de suture.

Les suites opératoires sont normales : la mèche est retirée le 4e jour, les crins le 8e jour ; la cicatrisation se fait bien et le malade quitte l'hôpital le 22 mars avec une plaie complètement cicatrisée.

Les fragments de la poche furent examinés *histologiquement* par M. Delval (après fixation au Flemming),qui constata la présence d'éléments épithéliaux et de globes épidermiques baignant dans une masse nécrosée contenant de nombreuses granulations graisseuses.

Devant ces constatations microscopiques on porta le diagnostic d'épithélioma branchial du cou, diagnostic que la cicatrisation rapide de la plaie avait permis de soupçonner.

Le malade revient dans les premiers jours d'avril 1906,à peine 15 jours après l'opération, nous montrant au niveau de sa cicatrice une grosseur de forme analogue à la première tumeur, mais sensiblement plus grosse et recouverte comme précédemment par une peau rouge et amincie ; on retrouve une fluctuation nette.

Après une dizaine de jours d'expectative, comme la tumeur grossit à vue d'œil et atteint actuellement le volume d'une mandarine, on décide une nouvelle intervention qui semble d'autant plus justifiée que l'état général est toujours très satisfaisant.

Opération, le 10 avril 1906, par M. le Dr Riche.

Anesthésie au chloroforme. Incision de 10 centimètres suivant le bord antérieur du sterno-cléido-mastoïdien qui est mis à nu mais qu'il est difficile d'isoler.

On tombe alors sur une masse gris - jaunâtre, très friable d'où s'écoule un liquide grumeleux. Cette masse est absolument diffuse, sans limitation possible dans aucun sens ; après quelques tentatives d'extirpation qui aboutirent à un morcellement de la tumeur on se contenta de faire un curettage aussi complet que possible de la région, mais qui malheureusement laissa dans la profondeur des débris néoplasiques adhérents, principalement à la gaîne des gros vaisseaux du cou. Après badigeonnage au chlorure de zinc on bourra la cavité avec de la gaze iodoformée et l'on termina en rétrécissant la plaie à l'aide de quelques points de suture.

Les suites opératoires furent, comme après la première intervention, des plus simples et le malade quitta l'hôpital au bout de 10 jours.

Nous le vîmes revenir le 5 mai 1906, 25 jours après la 2e opération, en pleine récidive, mais avec un état général relativement satisfaisant.

Peu à peu les lésions néoplasiques atteignent un développement effrayant: toute la région cervicale droite est recouverte par une masse bourgeonnante, sanieuse et sanguinolente, qui s'étend presque jusqu'à la ligne médiane, sans toutefois retentir sur le fonctionnement du larynx et de l'œsophage.

On constate la présence de ganglions dans la région sous-maxillaire, au-dessus de la clavicule et dans l'aisselle.

Le malade accuse quelques douleurs au niveau de sa tumeur, mais absolument disproportionnées avec le volume du néoplasme ; par contre nous le voyons se cachectiser très rapidement.

On lui fait de multiples injections de morphine pour adoucir ses derniers jours d'existence et il meurt du fait de la cachexie le 3 juin 1906, soit 7 mois après l'apparition de sa tumeur.

L'autopsie pratiquée 48 heures après le décès vérifia le diagnostic d'épithélioma branchial.

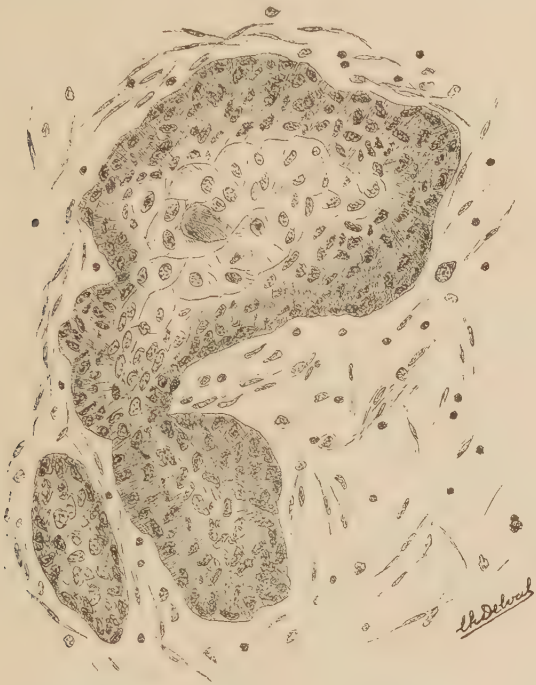

Fig. 1. — *Epithélioma branchial pavimenteux lobulé, à globes muqueux.* Grande importance du stroma fibreux, faible développement de l'élément épithélial. Pièces prises à l'opération. — Fixation au liquide de Flemming. — Coloration : Safranine. Picro-carmin d'Indigo. Dessiné à la chambre claire. — Grossissement : 250.

Examen de la pièce. — Après la 2e opération, le 10 avril, nous avons essayé de reconstituer, en nous rappelant ce que nous avions vu au cours de l'intervention, la tumeur dans son ensemble. Elle consistait en une masse irrégulière, grumeleuse, assez compacte, criant sous le scalpel, limitée du côté superficiel par une coque musculaire qui nous semble être le peaucier et envoyant dans la profondeur des prolongements irréguliers.

Le centre de la tumeur est occupé par une masse de tissus néoplasiques complètement ramollis.

Examen microscopique, pratiqué par M. Delval.

Les coupes faites à la périphérie de la tumeur montrent qu'elle est constituée par un stroma fibreux très dense et pauvre en cellules, limitant de nombreux boyaux d'épithélioma pavimenteux lobulé. Dans le stroma, on trouve inclus des amas de cellules embryonnaires assez abondants et à la limite de l'infiltration épithéliale des vaisseaux, des nerfs et des fibres musculaires dégénérées qui sont noyés dans le stroma conjonctif de la tumeur.

En résumé cette tumeur est un épithélioma du type pavimenteux lobulé caractérisé par l'importance considérable du stroma et la faible proportion du tissu épithélial.

Observation 4 (personnelle).

Epithélioma branchial inopérable de la région cervicale gauche.

Le nommé B... Elisée, âgé de 53 ans, ajusteur, entre à l'hôpital Cochin, salle Demarquay, le 13 avril 1906 pour une tumeur de la région carotidienne gauche.

On ne trouve rien d'intéressant dans ses antécédents héréditaires.

Lui-même, très grand fumeur, alcoolique, se plaint depuis très long temps d'une bronchite chronique.

Il s'est aperçu par hasard il y a 2 ans de la présence, au niveau de son cou, d'une petite grosseur qu'il qualifie de glande, nullement gênante, ni douloureuse, qui grossit peu à peu sans amener aucun trouble fonctionnel, mais un jour, brusquement, il se serait produit une augmentation très rapide de volume de la tumeur qui se serait accrue principalement au niveau de sa portion postéro-supérieure. Bien que cette poussée, vraisemblablement inflammatoire, n'ait provoqué ni douleurs, ni gêne, le malade inquiet se décide à venir consulter à l'hôpital.

A l'examen on constate à l'union du tiers moyen et du tiers inférieur du cou, dans l'axe de la gouttière carotidienne, une tumeur allongée, du volume d'un petit œuf de poule, paraissant formée d'une masse principale et d'une masse plus petite flanquant sa partie inférieure et qui serait, aux dires du malade, la tumeur primitive. Le sterno-mastoïdien croise obliquement la partie inférieure de la tumeur. La peau est à son niveau absolument normale.

La palpation montre qu'elle est de consistance dure, ligneuse, uniforme et qu'il n'y a à son niveau ni expansion, ni battement. La peau est mobile sur elle ; par contre la tumeur ne peut être mobilisée dans aucun sens et quelle que soit l'attitude qu'on fasse prendre au malade, il est impossible d'imprimer le moindre mouvement à la tumeur.

Il n'y a aucun trouble fonctionnel, aucun phénomène de compression, ni vasculaire, ni nerveux.

L'état général n'est pas mauvais ; l'examen approfondi du malade ne nous révèle que des phénomènes de bronchite chronique dans les deux poumons.

Nous envoyons le malade à notre collègue et ami le Docteur Béal qui en fait un examen oto-rhino-laryngologique complet et ne trouve absolument rien de spécial. On porte le diagnostic d'épithélioma branchial mais la fixité de la tumeur fait après mûre réflexion rejeter toute opération et le malade quitte Cochin le 12 mai 1906.

Nous le revoyons au bout de quelque temps : la tumeur s'est ulcérée à sa partie inférieure et donne issue à un liquide louche, elle semble avoir un peu diminué de volume et le malade a comme une sensation de décompression ; il vient se faire panser régulièrement pendant 2 mois, la fistule se ferme, mais la tumeur se met rapidement à augmenter de volume, faisant une saillie notable sous les téguments qui adhèrent au néoplasme et prennent une teinte violacée.

Le malade accuse à ce moment quelques douleurs irradiant dans les diverses branches du plexus cervical : l'état général est toujours satisfaisant.

Nous perdons le malade de vue jusqu'à la fin d'octobre 1906 où il revient nous montrer sa tumeur qui s'est développée d'une façon effrayante.

On constate (28 octobre) une volumineuse tumeur multilobée occupant toute la moitié gauche du cou, s'étendant en arrière jusqu'à 3 centimètres environ du rachis, en avant jusqu'à 1 centimètre du larynx qui en est indépendant et garde sa mobilité et sa direction normale, en haut empiétant sur la branche horizontale du maxillaire inférieur et soulevant la partie inférieure de la joue, masquant complètement le creux parotidien et s'étendant jusqu'à la mastoïde soulevant et repoussant en avant le pavillon de l'oreille ; en bas elle descend jusqu'à 3 travers des doigts environ de la clavicule, provoquant une contraction anormale des fibres du péaucier qui gênent du reste l'exploration du creux sus-claviculaire ; on peut toutefois y percevoir une série de ganglions durs et mobiles.

La surface de la tumeur avons-nous dit est multilobée ; un de ces lobes a pris un développement prépondérant, s'énucléant en quelque sorte de la masse principale et formant une saillie surajoutée comparable au 2/3 d'une orange appliquée par sa surface de section sur la masse principale ; à ce niveau la peau est amincie, violacée, présentant une série de points blanchâtres au niveau desquels on voit des ulcérations sur le point de se faire ; au niveau de la masse principale la peau est normale, un peu rouge seulement et mobile sur les plans profonds.

La masse principale est de consistance dure, ligneuse ; la masse surajoutée donne plutôt une sensation de rénitence.

Le malade ne souffre pour ainsi dire pas ; il accuse seulement quelques douleurs névralgiques irradiant vers l'oreille et l'occipital ; il n'y a toujours aucun phénomène de compression ; il y a bien une légère asymé-

trie faciale mais tenant uniquement à la présence de la tumeur et non à une paralysie faciale.

L'état général est moins bon, l'amaigrissement est accentué, mais tient en partie à la misère physiologique du malade car l'appetit est conservé. Les lésions pulmonaires se sont accentuées.

Nous enlevons au niveau de la masse principale, après anesthésie locale à la cocaïne, un petit fragment neoplasique dont on trouvera l'examen relaté plus loin.

Le 10 novembre la tumeur saillante s'ulcère largement et il s'écoule un liquide sanguinolent et sanieux ; la cachexie s'accentue et le malade très affaibli rentre à Cochin le 19 novembre.

Nous voyons peu à peu la tumeur grossir et le malade s'affaiblir, cependant il se laisse assez volontiers photographier à nouveau le 3 decembre.

La tumeur a, à ce moment, le volume d'une tête de fœtus de 7 à 8 mois, largement ulcérée et bourgeonnante, elle s'étend en hauteur de l'oreille à la clavicule et est reliée par un large pédicule à la masse principale qui a relativement peu augmenté de volume.

Les douleurs sont toujours peu marquées ; le malade a des vertiges accentués surtout quand il s'assied ; il se plaint en outre de douleurs dans la région inter-scapulaire ; il n'y a aucun phénomène de compression ni vasculaire, ni nerveuse ; la paroi pharyngienne n'est pas déviée ce qui s'explique par ce fait que la tumeur s'est développée surtout vers l'extérieur La cachexie s'accentue : on entend à distance des râles dans tout l'appareil respiratoire ; l'appétit à peu près conservé jusqu'alors se perd ; la masse augmente de jour en jour et atteignait le 12 décembre le volume d'une tête de fœtus à terme. On y enfonce pour donner une satisfaction morale au malade des flèches de pâte de Canquoin qui provoquent une vaste perte de substance et enfin le malade s'éteint doucement le 16 décembre 1906.

Autopsie pratiquée le 17 décembre.

Incision étendue du menton à la symphyse pubienne. Nous examinons tout d'abord les connexions profondes de la tumeur cervicale : elle s'arrête aux carotides dont le côté interne est libre, mais dont le côté externe est solidement adherent à la tumeur qui englobe la jugulaire retrecie et impermeable. Les nerfs sont egalement simplement accoles, mais non entoures. L'œsophage et la trachee sont tout à fait independants et mobiles

On trouve le long du paquet vasculo-nerveux, fusionnée avec la masse cancereuse, une serie de gros ganglions nettement neoplasiques, presentant à la coupe un parenchyme très dense et très coriace, contenant des noyaux cretaces arrêtant le couteau, on retrouve egalement des ganglions sus-claviculaires qui avaient du reste été constatés du vivant du malade.

A l'ouverture du thorax, on constate de solides adhérences médiastines et pleurales qui rendent difficile l'extirpation des poumons que l'on ne

lève en bloc avec le cœur et tous les organes médiastinaux après section de la trachée et de l'œsophage au niveau du cou.

[illegible]

A la coupe on trouve la moitié supérieure du lobe supérieur du poumon droit très congestionnée et farcie de nodules plus ou moins confluents de coloration blanche, de consistance très dure. Il existe également des noyaux épars gros comme des pois dans le lobe inférieur.

Le poumon gauche présente des lésions semblables, mais beaucoup [illegible]

Les ganglions aortiques sont envahis et se présentent sous forme d'une chaîne de noyaux gros comme de petites cerises.

[illegible] masse polylobée, du volume d'un petit œuf de poule, assez nettement [illegible] bronchique : il se continue à droite et à gauche avec les ganglions interbronchiques, mais est absolument indépendant de l'œsophage qui est [illegible] reste sain sur toute sa hauteur.

Les organes abdominaux sont sains.

Examen microscopique du fragment enlevé par biopsie : M. Delval. — Ce [illegible] à surface de section un peu granuleuse ; sa consistance est élastique et homogène ; la pression en fait sortir une faible quantité de suc laiteux.

La pièce a été fixée et incluse en totalité et les coupes colorées à l'hématéine-éosine.

La tumeur présente sur toute l'étendue des coupes une structure uni- [illegible] tive à travées épaisses et ramifiées limitant des espaces irréguliers, le plus souvent allongés en forme de fentes ou de lacunes étroites. Ces espaces sont complètement remplis par des amas de cellules de nature [illegible]

Le *stroma conjonctif* vu à un fort grossissement apparaît sous forme de cloisons importantes constituées par des fibres réunies en faisceaux et [illegible] ou plus ou moins arrondies.

On remarque encore, surtout dans les points épais des travées, de nombreuses sections de vaisseaux néoformés, le plus souvent sans parois [illegible] la tumeur on rencontre au contraire des vaisseaux à parois épaisses et à

lumière presque oblitérée, voisinant avec des débris de fibres musculaires provenant vraisemblablement du peaucier.

L'*élément épithélial* est représenté à un faible grossissement par des boyaux cellulaires denses, étroits et allongés, présentant des ramifications irrégulières qui se moulent dans les dépressions des alvéoles conjonctives.

Un de ces boyaux cellulaires, plus grossi, apparaît constitué par une masse de cellules à gros noyaux très colorés, à protoplasma clair, serrées les unes contre les autres et déformées par pression réciproque. Les cellules périphériques qui tapissent directement la paroi des cloisons conjonctives sont assez régulières, disposées en rangées dans un ordre relatif et rappelant absolument les cellules profondes d'un épithélioma pavimenteux stratifié ; elles sont bien colorées : leurs noyaux très riches en chromatine sont fréquemment à l'état de division. Les cellules centrales au contraire, étouffées par la prolifération constante des cellules périphériques subissent les premières le processus nécrotique ; aussi présentent-elles, en contraste avec les cellules de la périphérie des boyaux, des caractères de mortification : le protoplasma est clair, diffus, presque incolore, les noyaux sont pâles, élargis et ne présentent plus de figures caryokinétiques.

Dans certains points les cellules centrales sont complètement nécrosées : il est impossible de reconnaître ni leurs noyaux, ni leurs limites de séparation ; il n'existe plus qu'une masse uniforme, granuleuse, colorée en rose par l'éosine et limitée entièrement par 3 ou 4 assises d'éléments conservés et bien différenciables. Dans quelques points encore plus mortifiés, ces quelques assises ne sont même pas respectées et on ne voit plus qu'une masse sphacélée, une sorte de magma caséeux farci de débris nucléaires, remplissant complètement l'alvéole correspondante.

En résumé il s'agit d'un épithélioma pavimenteux à forme tubulée ou du type muqueux caractérisé par l'importance du stroma conjonctif, la prolifération épithéliale intense ayant tendance à évoluer rapidement vers la nécrose et par l'absence complète de globes épidermiques et de formations cornées.

On a également fait l'*examen microscopique des divers noyaux métastatiques trouvés à l'autopsie* :

Ces noyaux reproduisent d'une façon absolument identique l'aspect de la tumeur cervicale : le stroma et l'élément épithélial ont conservé exactement les mêmes rapports d'importance et de structure : les amas cellulaires ont la même tendance à la nécrose centrale surtout dans les ganglions dont la zone profonde est liquéfiée et rappelle tout à fait l'aspect caséeux. La tumeur, dans le poumon et les ganglions trachéo-bronchiques a conservé les mêmes caractères à cela près que le stroma est farci d'amas anthracosiques volumineux Les alvéoles pulmonaires voisines des magmas sont aplatis et plus ou moins atélectasiés : leur charpente ne présente aucune tendance à la sclérose, mais le revêtement cellulaire est le plus souvent partiellement desquamé.

Cette généralisation au poumon nous semble s'être produite de la façon suivante : pénétration du néoplasme dans le canal thoracique au niveau du creux sus-claviculaire (qui renfermait du reste des ganglions), et de là envahissement du système veineux : tronc brachio-céphalique, veine cave supérieure et enfin cœur droit d'où des embolies ont été lancées dans les poumons. L'envahissement des ganglions médiastinaux est vraisemblablement secondaire à la métastase pulmonaire.

Observation 5 (personnelle).

Epithélioma branchial de la région carotidienne droite. — Opération. Récidive.

Le nommé D... Pierre, âgé de 63 ans, maçon, entre à l'hôpital Cochin, salle Demarquay, lit n° 15 *bis*, le 7 mai 1906 pour une tumeur de la région carotidienne droite.

On ne trouve rien d'intéressant à signaler dans ses antécédents héréditaires : son père et sa mère sont morts à un âge avancé ; il n'y a jamais eu, au dire du malade, de cancéreux dans la famille.

Dans les antécédents personnels : pas de maladies graves, pas de syphilis, pas de tuberculose.

Le début de l'affection qui l'amène à l'hôpital remonte à 2 mois environ : il s'est à cette époque aperçu absolument par hasard d'une petite grosseur sur la partie latérale droite du cou. Cette grosseur a peu à peu augmenté de volume pour atteindre actuellement la taille d'une petite mandarine.

Elle fait une saillie notable, ovoïde, à grand axe vertical. La peau est normale à sa surface. Elle s'étend en haut jusqu'à 2 travers de doigts de l'angle du maxillaire et en bas déborde légèrement le bord postérieur du sterno-cléido-mastoïdien qu'on voit croiser obliquement sa face superficielle. Au niveau de son bord antérieur on voit une petite nodosité qui serait, à ce que dit le malade, la tumeur primitive , en tous cas ce bord antérieur est franchement en dehors du larynx et de la trachée qui ont gardé leur direction normale.

La palpation révèle une consistance dure, homogène. La peau qui recouvre la tumeur lui adhère assez intimement ainsi que le sterno-cléido-mastoïdien qu'on ne peut isoler de sa face externe. Dans la profondeur on sent qu'elle est peu mobile dans le sens transversal et dans le sens vertical ; on conclut à des adhérences aux divers éléments constitutifs du cou : muscles, vaisseaux et à une absence d'adhérences avec le squelette. Pas de réductibilité de la tumeur au niveau de laquelle on ne perçoit ni souffle, ni battements, ni expansion.

L'examen laryngoscopique n'a pas été pratiqué, mais nous avons minutieusement interrogé le malade et nous avons examiné avec soin tous les

organes dont les lymphatiques sont tributaires des ganglions du cou et notre examen a été négatif.

Le malade accuse quelques élancements au niveau de sa tumeur et quelques douleurs irradiant vers l'oreille et la joue droites. L'état général est excellent : le malade dit ne pas avoir maigri.

Opération le 10 mai par M. le Dr Riche.

Anesthésie au chloroforme. Incision parallèle au bord antérieur du sterno-cléido-mastoïdien ; le bord antérieur de ce muscle est mis à nu et libéré assez difficilement de la tumeur.

On aperçoit alors une masse grisâtre, granuleuse, très diffuse, qui donne issue au moment où on la saisit avec une pince à griffes à un liquide crémeux.

En commençant à disséquer la tumeur vers le haut on doit sacrifier la jugulaire externe ; mais extrêmement friable la tumeur se morcelle en quelque sorte chaque fois qu'on exerce une traction même légère sur elle pour tâcher de la circonscrire soit avec les doigts, soit avec la sonde cannelée.

Cette sorte de morcellement découvre peu à peu la région carotidienne et on s'aperçoit que la jugulaire interne est absolument englobée par la tumeur : on place une ligature au-dessus d'elle, une au-dessous et on résèque 4 bons centimètres de la veine qui est *thrombosée* et absolument imperméable.

On constate alors qu'il y a des adhérences intimes avec la carotide primitive près de sa bifurcation et l'on doit, pour pouvoir l'isoler, entamer un peu sa paroi infiltrée par le néoplasme ; toute la tumeur étant enlevée à ce niveau on voit la carotide primitive, les deux carotides interne et externe et le pneumogastrique mis à nu. On extirpe alors les fragments cancéreux qui restaient en arrière du paquet vasculo-nerveux, puis on entame la dissection de la partie antérieure de la région, dissection que l'on doit pousser jusqu'au niveau du lobe latéral du corps thyroïde dans lequel la tumeur envoie un prolongement : on résèque la partie de thyroïde envahie.

L'examen attentif de la région montrant qu'il ne restait plus aucun débris suspect, on glisse un drain sous la face profonde du sterno-cléido-mastoïdien et l'on suture la plaie.

Les suites opératoires furent des plus simples : le drain est enlevé au bout de 48 heures, les fils le 8e jour et le malade sort le 27 mai, 17 jours après son opération, absolument guéri, sans avoir jamais présenté le moindre phénomène inquiétant du fait de la suppression de sa jugulaire interne.

Nous n'en entendons plus parler jusqu'au 18 juillet, c'est-à-dire un peu plus de 2 mois après l'opération, où nous le voyons revenir à Cochin, présentant à la partie inférieure de sa cicatrice une petite tumeur de la grosseur d'une noix, adhérente à la peau qui est violacée et absolument fixée aux plans profonds du cou ; il est impossible de lui imprimer le moindre

mouvement ni dans un sens, ni dans l'autre. Le malade accuse quelques petites douleurs. L'état général n'est pas mauvais.

Après mûre réflexion une nouvelle opération est rejetée et nous voyons la tumeur grossir peu à peu, les douleurs augmenter et enfin la peau s'ulcérer pour donner passage à des bourgeons néoplasiques. L'ulcération s'étend peu à peu surtout en avant, reposant sur une base dure et surélevée, et au début d'octobre on a sous les yeux une surface bourgeonnante grande comme la main. Les douleurs augmentent, irradiant vers l'oreille surtout. Les forces déclinent peu à peu, le malade s'amaigrit ; mais malgré un examen attentif nous ne trouvons aucun trouble ni dans ses fonctions respiratoires, ni dans la déglutition.

Le 11 octobre le malade est envoyé à Bicêtre où nos collègues ont l'amabilité de le suivre et de nous en donner de temps en temps des nous velles :

Il meurt de cachexie le 8 décembre 1906 et nous pratiquons son autopsie le lendemain : il s'agissait bien d'un épithélioma branchial ; nulle part nous n'avons trouvé de formations néoplasiques.

Toute la moitié droite du cou était occupée par une large ulcération reposant sur une base indurée et violacée qui en arrière s'étendait jusqu'à la colonne vertébrale et en avant dépassait la ligne médiane. Nous incisons dans l'axe de la tranchée qui était refoulée vers la gauche mais non envahie et nous constatons qu'elle était masquée par une infiltration néoplasique blanchâtre. Dans la profondeur la masse s'étendait jusqu'au rachis, refoulant le pharynx et l'œsophage qui étaient du reste sains. Les carotides étaient englobées dans la masse, leur lumière était légèrement rétrécie, mais les parois étaient intactes ; nous n'avons pu retrouver le pneumogastrique. La portion restante du lobe droit du corps thyroïde était à nouveau englobée par une gangue néoplasique.

L'*examen de la tumeur* avait été fait aussitôt après l'opération : autant qu'on pouvait se rendre compte étant donné le morcellement de la pièce, la tumeur était constituée par une sorte de coque lardacée, très irrégulière, envoyant des prolongements dans toutes les directions, limitant une cavité irrégulière, tomenteuse, à parois très friables et remplie par une masse caséeuse, blanchâtre, grumeleuse.

Les *coupes* pratiquées au niveau de la tumeur par M. Delval montrent des boyaux cellulaires pleins, pour la plupart dégénérés dans leur partie centrale, limités par des cloisons conjonctives peu développées. Les cellules sont très nombreuses, régulières, à noyaux arrondis avec de très nombreuses figures de division. Il existe en outre de très larges zones formées de débris nucléaires et de très nombreuses granulations graisseuses : ces espaces nécrosés ont une très grande importance et il faut chercher assez longuement au milieu d'eux pour retrouver des points non mortifiés.

Il s'agit donc d'un épithélioma pavimenteux très actif avec nécrose centrale extrêmement étendue et faible développement du tissu conjonctif.

Examen microscopique de la tumeur au point d'envahissement du corps thyroïde : 1° *après l'opération* : on constate un envahissement du paren-

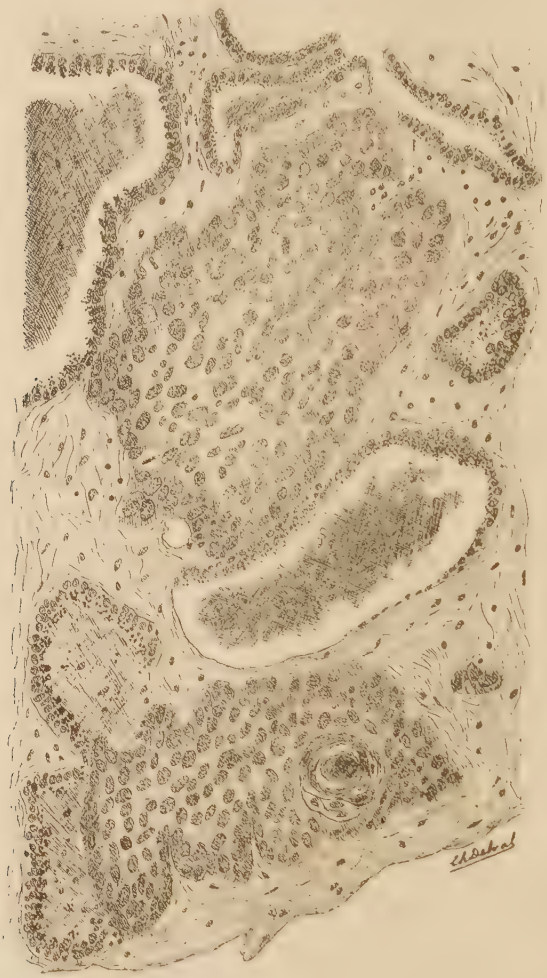

Fig. 2. — *Epithélioma branchial pavimenteux lobulé ayant envahi le corps thyroïde.*

La figure montre le mode d'envahissement de la glande, et les rapports du cancer avec les alvéoles glandulaires.

Pièces prises à l'opération. — Fixation au liquide de Flemming. — Coloration : Safranine. Picro-carmin d'indigo. — Dessiné à la chambre claire. — Grossissement : 250.

chyme glandulaire par les bourgeons cancéreux. La ligne d'adhérence

entre le néoplasme et la glande est formée par une zone de tissu conjonctif fibreux, assez dense, infiltré de nombreuses cellules embryonnaires. Par places, il existe des traînées cancéreuses minces et allongées plongeant dans l'épaisseur de cette sorte de cloison et se dirigeant vers le corps thyroïde. Cet organe, dans sa partie la plus périphérique, au voisinage même de la tumeur est assez modifié : les cloisons inter-alvéolaires sont épaissies et densifiées ; elles sont infiltrées de cellules inflammatoires, agglomérées par places sous forme de nodules assez volumineux par endroits.

L'épithélium thyroïdien est très altéré au voisinage immédiat du cancer : les cellules sont le plus souvent dégénérées : elles sont très granuleuses, mal colorables et contiennent de grosses vésicules remplies de graisse, nettement mises en évidence par l'acide osmique. Certaines alvéoles ont complètement perdu leur revêtement cellulaire : la cloison conjonctive infiltrée est mise à nu : les cellules épithéliales sont tombées à l'intérieur de la cavité où on en reconnaît les restes. La matière colloïde, moins homogène, plus bulleuse que dans la glande saine est elle-même fragmentée, réduite de volume, parfois complètement disparue ; l'alvéole est alors réduite à une fissure aplatie presque dépourvue de contenu et atrophiée par la prolifération conjonctive environnante. Par places on remarque, le plus souvent au sein d'un îlot conjonctif important, une traînée épithéliale de grosses cellules pavimenteuses, très colorées, à noyaux volumineux. Les formations néoplasiques sont tout à fait indépendantes de l'épithélium thyroïdien, avec lequel elles n'ont aucune ressemblance, ni comme forme, ni comme volume ; il apparaît de façon évidente que l'élément thyroïdien est en voie de dégénérescence et d'atrophie devant l'invasion épithéliomateuse périphérique.

2° *Après l'autopsie.* — Malgré la large ablation de la portion envahie du corps thyroïde, le néoplasme avait récidivé et intéressé une seconde fois ce qui restait du lobe droit du corps thyroïde qui est englobé par un véritable étui néoplasique.

Les coupes montrent un processus de sclérose intéressant toute la zone périphérique de la glande : les cloisons conjonctives inter-alvéolaires sont énormément épaissies et se continuent avec une épaisse coque fibreuse qui encapuchonne d'un revêtement dense et homogène le parenchyme glandulaire. Le processus épithélial n'a pas franchi ni même envahi ce rempart scléreux : les amas cancéreux ne se rencontrent qu'en dehors de lui, en pleine tumeur ; il n'y a donc pas eu cette fois-ci, comme sur la pièce chirurgicale, pénétration de la glande par les ramifications du néoplasme.

En résumé il s'agit ici d'un processus analogue à celui que l'on remarque au niveau de la parotide : il y a pénétration du thyroïde par le néoplasme et non envahissement.

Observation 6 (personnelle).

Epithélioma branchial de la région sous-maxillaire gauche.— Opération. Récidive.

Le nommé S..., âgé de 48 ans, herboriste, entre à l'hôpital Cochin, salle Demarquay, lit n° 9, le 7 mai 1906, ponr une tumeur de la région sous-maxillaire droite.

En l'interrogeant sur ses antécédents héréditaires on apprend que son père est mort de bronchite chronique et sa mère d'un cancer du rectum.

Ses antécédents personnels ne présentent rien à signaler ; il n'a jamais eu la syphilis et a toujours joui d'une excellente santé.

Au début de l'année 1905 (il ne peut nous donner aucune date précise) il s'aperçoit par hasard d'une petite grosseur siégeant derrière l'angle de la mâchoire du côté gauche ; cette grosseur, de la taille à peu près d'une noisette, est absolument indolore, aussi le malade qui la qualifie de « glande » ne s'en inquiète pas outre mesure et se contente de faire à son niveau des applications de pommade camphrée ; ce qui n'empêche pas la « glande » de grossir peu à peu tout en restant absolument indolente.

Au mois de décembre 1905 S... fait une bronchite assez sérieuse au cours de laquelle la grosseur sous-angulo-maxillaire augmente notablement de volume.

Commençant à s'inquiéter, le malade va consulter deux médecins successivement : le premier préconise des frictions de la région malade avec de l'onguent napolitain ; le second lui conseille une pommade à l'iodure de potassium.

Mais cette thérapeutique étant restée sans effet et la tumeur grossissant toujours, le malade qui commence en outre à ressentir quelques élancements dans l'oreille gauche se décide à venir consulter à l'hôpital et il entre à Cochin le 7 mai 1906.

A l'examen on constate un peu au-dessous et en arrière de l'angle de la mâchoire une tumeur du volume d'un gros œuf de pigeon, allongée dans le sens vertical, séparée du bord du maxillaire inférieur par une légère dépression.

La peau, au niveau de la tumeur, est rouge et altérée par les applications successives de pommades résolutives.

La palpation montre que cette tumeur est assez bien limitée, s'étendant en haut et en avant jusqu'à un demi-centimètre environ de l'angle de la mâchoire, confinant en arrière et en bas au bord antérieur du sterno-cléido-mastoïdien qui en paraît indépendant. Sa consistance est ferme, cependant il semble que l'on a une sensation de rénitence profonde. La peau est mobile sur elle, par contre la tumeur semble avoir contracté des adhérences intimes avec les divers éléments du cou, car on ne lui imprime que de faibles mouvements quand on cherche à la mobiliser ; cependant on peut affirmer qu'il n'y a pas d'adhérences au squelette.

La tumeur n'est pas réductible, on n'a à son niveau, ni souffle, ni expansion, ni battements ; elle est absolument indolore à la palpation. Le malade accuse simplement quelques douleurs irradiant vers l'oreille.

On ne trouve pas de ganglions ni dans le creux sus-claviculaire, ni dans l'aisselle.

L'examen des cavités naturelles : bouche, nez, pharynx, pratiqué par nous ne nous révèle rien qui puisse expliquer une adénopathie secondaire. Le malade respire facilement et sa voix est normale ; il n'accuse aucun trouble de la déglutition.

L'état général est excellent et S..., qui est gros et gras, dit qu'il n'a pas maigri.

Opération le 9 mai 1906, par M. le Dr Riche.

Anesthésie au chloroforme. Incision suivant le grand axe de la tumeur que l'on commence à isoler ; en la fixant avec une pince à griffe elle se déchire et donne issue à un liquide grumeleux, jaunâtre, analogue au contenu d'une loupe ; on constate alors que la tumeur est creusée d'une cavité anfractueuse et irrégulière.

L'isolement de la tumeur se continue avec difficulté surtout dans la profondeur où l'on constate qu'elle adhère intimement au paquet vasculo-nerveux, en particulier à la jugulaire interne qui donne au doigt la sensation d'un cordon plein traduisant la thrombose de celle-ci ; on place une ligature au-dessus de la tumeur, une au-dessous et on résèque environ 4 centimètres de jugulaire, ce qui donne du jour sur la bifurcation de la carotide au niveau de laquelle on doit faire une dissection très minutieuse pour isoler les trois troncs artériels ; on enlève ensuite tous les débris suspects qui restaient dans la profondeur du cou.

On bourre la cavité avec une mèche de gaze iodoformée, on met un drain et l'on referme en partie la plaie à l'aide de quelques points de suture.

Pendant les premiers jours qui suivent l'opération, la cicatrisation semble se faire normalement, mais vers le 4e jour les pansements sont fortement imbibés par un liquide jaunâtre qui sort par le drain ; en même temps la plaie rougit et l'on doit faire sauter les crins.

L'état général reste bon, mais cette espèce de suppuration qui se produit sans fièvre persiste malgré des lavages de la plaie à l'eau oxygénée et des pansements faits soigneusement tous les jours.

Le malade quitte l'hôpital le 18 juin 1906, mais vient pendant deux mois se faire panser régulièrement ; la suppuration persiste et l'on constate la présence de décollements dans la profondeur : il y a en particulier un trajet qui se dirige vers la parotide et un autre qui se dirige vers la clavicule. Il n'y a néanmoins pas trace de récidive et l'état général continue à être satisfaisant.

Nous perdons le malade de vue à la fin de juillet 1906. En novembre 1906 nous apprenons qu'il est en pleine récidive, mais ne présentant ni au niveau de son larynx, ni au niveau de son pharynx et de son œsophage

aucun phénomène pouvant faire penser que la tumeur opérée eût pu être autre chose qu'un épithélioma branchial.

Examen de la pièce pratiqué aussitôt après l'opération. On voit que la tumeur est formée par une sorte de coque à surface très irrégulière, déchiquetée par les manœuvres d'etirpation, d'aspect lardacé, criant sous le scalpel, entourant une cavité, très irrégulière, tomenteuse, dans l'intérieur de laquelle s'enfonçaient des bourgeons néoplasiques très friables plongeant dans une masse caséeuse, grumeleuse, de couleur blanc jaunâtre.

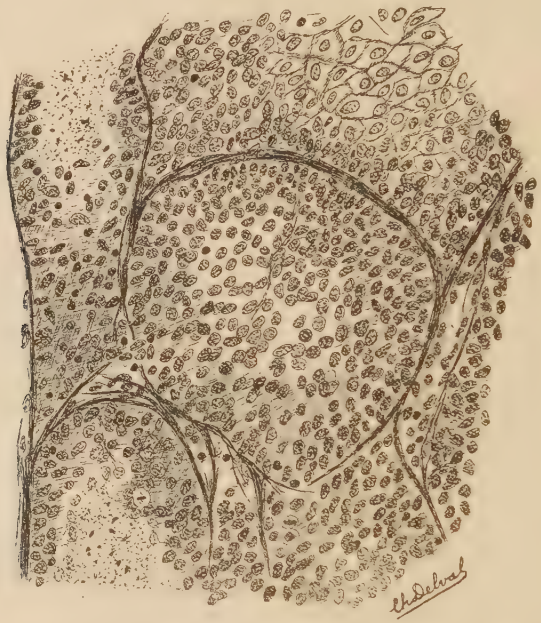

Fig. 3. — *Epithélioma branchial pavimenteux tubulé.*

Prépondérance énorme de l'élément épithélial sur l'élément conjonctif. — Pièces prises à l'opération. — Fixation au liquide de Flemming. — Coloration : Safranine. Picro-carmin d'indigo. — Dessiné à la chambre claire. — Grossissement = 250.

Examen microscopique, pratiqué par M. Delval. — Un certain nombre de fragments de la tumeur prélevés immédiatement après l'opération sont fixés au Flemming et colorés à la Safranine ; leur étude montre qu'on est en présence d'une tumeur épithéliale formée de boyaux cellulaires ramifiés et bourgeonnants, extrêmement irréguliers, dégénérés et non colorables à leur partie centrale.

Les cellules de ces boyaux petites, arrondies, extrêmement nombreuses et tassées les unes contre les autres, présentent de nombreuses figures de

caryokinèse et des noyaux bourgeonnants. On constate par place la présence de cellules géantes à noyaux multiples.

Ces boyaux sont limités et séparés les uns des autres par des tractus conjonctifs très minces et très ramifiés.

Il existe en dehors des boyaux épithéliaux des zones très étendues, non colorables, répondant à des parties complètement nécrosées et renfermant de nombreuses granulations graisseuses.

Ces zones dégénérées sont plus étendues encore dans les parties centrales de la tumeur et leur abondance permet de s'expliquer le ramollissement de la masse cancéreuse et la formation du pseudo-kyste volumineux constaté pendant l'extirpation.

En résumé : cette tumeur se présente sous l'aspect d'un épithélioma pavimenteux du type muqueux, ayant comme caractéristique l'exubérance de l'élément épithélial et le faible développement du stroma conjonctif et en outre, à la partie centrale, la dégénérescence granulo-graisseuse des boyaux cancéreux.

Observation 7 (personnelle).

Malade présenté par M. le Dr Morestin à la *Société de chirurgie* le 20 novembre 1906.

Epithélioma branchial du cou. — Opération.

G. Sch..., âgé de 58 ans, garde au Parc de Montsouris, vient consulter le Dr Morestin le 17 septembre 1906 pour une tumeur qu'il porte au côté gauche du cou.

Sch..., d'origine alsacienne, est un homme très robuste, n'ayant jamais eu jusqu'ici aucune maladie sérieuse. Ancien gendarme colonial, il a séjourné à la Martinique de 1878 à 1895. Il a eu à cette époque quelques accès de fièvre paludéenne. Une forte entorse l'a obligé à passer en 1885 quelques jours à l'hospice de St-Pierre dans le service du Dr Ch. Morestin.

En 1898 il a souffert d'une furonculose abondante et tenace ; c'est là tout son passé pathologique ; il présente encore actuellement les apparences d'une santé vigoureuse.

La tumeur du cou est survenue sans que l'on puisse invoquer aucune circonstance déterminante ; elle a été reconnue fortuitement en novembre 1905 (ce sont ses enfants qui un jour à table lui ont fait remarquer cette anomalie) ; d'après le malade elle était alors du volume d'une noisette. Depuis elle a augmenté graduellement, sans causer d'ailleurs aucune souffrance ; maintenant encore la lésion est complètement indolente ; Sch... est seulement de plus en plus gêné pour boutonner le col de son uniforme. La tumeur forme en effet un relief assez accusé ; elle occupe la région carotidienne, remonte en haut jusqu'à l'angle de la mâchoire, descend en bas jusqu'au-dessous du larynx et déborde le sterno-mastoïdien en avant et en arrière. Sa configuration est ovoïde, à grand axe vertical ; son volume

peut être comparé à celui d'un œuf de dinde ; sa consistance est assez ferme, uniforme : la recherche de la fluctuation est négative ; la palpation ne réveille aucune douleur.

Cette masse ovoïde semble tout d'abord assez mobile, en ce sens qu'on peut la déplacer quelque peu d'avant en arrière et d'arrière en avant ; cependant on ne peut l'isoler du sterno-mastoïdien. Elle est certainement indépendante du larynx, du corps thyroïde et du pharynx, mais en rapport très intime avec le paquet vasculo-nerveux, autant qu'on peut en préjuger par l'examen du malade. Les téguments sont sains et mobiles à la surface de la tumeur. Celle-ci est unique ; ni dans son voisinage, ni dans une autre partie du cou, ni dans les autres régions ganglionnaires on ne découvre rien d'anormal. Ajoutons encore qu'il n'existe aucun trouble de la déglutition, ni de la respiration, ni de la parole, que le malade ne tousse pas et qu'enfin l'examen très minutieux et très complet de la bouche, du nez et des fosses nasales, du pharynx supérieur, moyen et inférieur, du larynx ne permet de constater ni ulcération, ni tumeur, ni altération quelconque.

Le diagnostic qui semblait le plus vraisemblable et auquel on s'arrêta fut celui d'épithélioma d'origine branchiale. L'extirpation semblait possible et donc s'imposait. Le malade entra à l'hôpital Cochin, dans le service de M. Schwartz, le 18 septembre 1906.

Opération le 20 septembre par M. le Dr Morestin avec notre assistance.

Longue incision suivant le bord antérieur du sterno-mastoïdien sur presque toute sa longueur, le bord antérieur du néoplasme est mis à nu. La dissection en fut laborieuse : la masse étant adhérente au sterno, on dédouble ce muscle, sacrifiant sa couche profonde : on isole peu à peu la tumeur dont le contenu était en grande partie liquide. Au cours de ces manœuvres elle creva, donnant issue à une certaine quantité de liquide jaunâtre, de consistance grumeleuse, tenant en suspension quelques particules blanchâtres. On sépare heureusement la tumeur des carotides primitive, interne et externe, du pneumogastrique et du spinal. Supposant qu'elle entrait en connexion étroite avec la veine jugulaire interne on avait dès le début recherché ce vaisseau pour le disséquer, le lier ou le réséquer suivant les besoins. Mais on dut renoncer à le découvrir et l'opération s'acheva sans que la jugulaire interne se montrât dans le champ opératoire qui comprenait toute la région carotidienne. Seulement on avait dû sectionner deux sortes de tractus fibreux partant, l'un du pôle antéro-supérieur de la tumeur et se dirigeant vers la base du crâne, l'autre de sa partie inféro-interne et se dirigeant en bas. L'ablation terminée on vit dans la partie inférieure de la plaie une sorte de moignon veineux de gros calibre qui s'érigeait à chaque mouvement respiratoire : c'était à n'en pas douter la partie terminale encore perméable de la jugulaire oblitérée sur presque toute sa hauteur et dont les tractus précités figuraient les vestiges. Suture de la peau aux crins de Florence. Drain à la partie déclive. Les suites opératoires sont bonnes ; le drain est enlevé le 3e jour et les fils le 8e ;

la réunion par première intention est obtenue, cependant un petit suintement persiste au niveau de l'orifice du drain pendant quelques jours encore. L'opéré quitte l'hôpital le 5 octobre. Au commencement de novembre la cicatrisation du trajet persistant est obtenue et la guérison est acquise : elle se maintient absolue à la fin de janvier 1907 ; Sch... a repris ses occupations et n'éprouve aucune gêne dans les mouvements du cou.

L'*examen de la pièce* montre qu'elle est formée d'une partie kystique et d'un noyau solide dur et blanchâtre. On en saisit bien la disposition sur une coupe verticale antéro-postérieure passant par le grand axe de la tumeur. Le noyau blanchâtre dont l'aspect est comparable à celui d'un squirrhe occupe la partie moyenne et proémine en avant ; au-dessus et au-dessous sont deux poches kystiques ; le noyau sert en quelque sorte de cloison intermédiaire, mais cette cloison est incomplète et les deux loges communiquent en arrière. L'une et l'autre offrent une surface interne lisse, une paroi assez résistante, mais peu épaisse.

L'*examen histologique* a été fait par M. Delval : les préparations ont été soumises à M. Cornil qui les a examinées soigneusement. Les coupes ont porté d'une part sur des fragments du noyau blanchâtre central, d'autre part sur des morceaux de la paroi kystique. En ce qui concerne la masse centrale on constate facilement sur les préparations qu'il s'agit d'épithélioma pavimenteux stratifié, mais sans globes cornés. Les boyaux épithéliaux sont semés dans un stroma conjonctif assez dense : il n'existe aucun doute sur la nature de la lésion. Pour les loges kystiques l'étude de la paroi ne révèle par contre aucun élément épithéliomateux ; cette paroi est formée de tissu conjonctif ; à sa surface on ne peut mettre en évidence ni épithélium, ni endothélium. Il paraît certain que ces formations kystiques bien qu'en contact immédiat avec la masse épithéliomateuse n'en dépendent pas. Dans certains néoplasmes épithéliaux, les kystes sont fréquents et prennent naissance par divers mécanismes ; mais ici la structure de la paroi kystique diffère essentiellement de celle de la tumeur principale. Aucun lien histologique n'existe entre la partie dure et la partie kystique du néoplasme ; elles s'offrent à nous comme deux lésions distinctes juxtaposées : l'une bénigne, l'autre maligne, mais s'ignorant réciproquement L'interprétation d'une telle tumeur présente donc de grandes difficultés. La partie épithéliomateuse, épithélioma pavimenteux stratifié, n'est explicable que par l'hypothèse de débris branchiaux longtemps enfouis et silencieux dans la profondeur du cou et proliférant tardivement. Les kystes sont moins faciles à comprendre ; ont-ils pris naissance également dans des îlots cellulaires, vestiges de l'appareil branchial ? Supposition acceptable, rendue plausible justement par les connexions de ces kystes avec la tumeur fondamentale. Leur association constituerait une tumeur mixte dont les éléments auraient évolué dans des sens différents. En dehors de l'origine congénitale, on ne voit du reste aucune hypothèse satisfaisante. Il est notamment impossible de soutenir que ces kystes auraient pu prendre naissance dans la lumière de la veine jugulaire incorporée à la tumeur.

L'oblitération de ce gros tronc veineux est justement un des points intéressants de cette observation. Il est très fréquent dans les néoplasmes malins du cou, qu'ils soient secondaires ou primitifs, ganglionnaires ou branchiaux, de voir la jugulaire englobée, envahie, thrombosée, pénétrée par les bourgeons cancéreux. La circulation y est tantôt ralentie, tantôt interrompue. Ces faits sont bien connus et même communs. Mais ici l'oblitération remontait jusqu'à la base du crâne et descendait jusqu'à la partie inférieure du cou ; la tumeur put être enlevée sans qu'aucune ligature fût faite. Le vaisseau était transformé en cordon fibreux ; une telle disposition suppose que l'oblitération était ancienne déjà, que la tumeur enserrant dès son début la veine avait déterminé l'interruption du courant sanguin : thrombose, oblitération, transformation fibreuse avaient gagné successivement les deux segments sus et sous-jacents à la tumeur. Cette explication est plus probable que celle qui supposerait une anomalie, admettrait l'absence du tronc veineux. La partie inférieure de la jugulaire persistait en effet et les tractus partant de la tumeur en représentaient des vestiges reconnaissables à leur direction et à leurs rapports.

Observation 8 (personnelle).

Due à l'obligeance de M. le Dr Queyrat.

Epithélioma branchial de la région cervicale droite. — Opération. Mort de broncho-pneumonie.

D... Henri, âgé de 54 ans, entre à l'hôpital Cochin Ricord, dans le service du Dr Queyrat, le 24 décembre 1906, pour une tumeur de la région cervico-latérale droite. Il n'a aucun antécédent pathologique personnel, si ce n'est la syphilis qu'il a contractée à l'âge de 26 ans : il s'est traité pendant quatre ans environ avec du sirop de Gibert ; dans le cours de la première année il a eu des plaques muqueuses dans la bouche ; pas d'autres accidents. Il s'est marié à 30 ans ; sa femme est en bonne santé, n'a pas eu d'enfants, n'a pas fait de fausses couches.

Au mois d'août dernier, il y a donc environ cinq mois, le malade remarque l'existence d'une petite grosseur sur la partie latérale droite de son cou ; cette grosseur mobile, indolente, avait alors les dimensions d'une noisette.

Dans la première semaine de septembre surviennent des troubles de la phonation ; très rapidement, en trois à quatre jours, la voix s'éteint presque complètement ; un laryngologiste consulté constate une paralysie de la corde vocale droite. La tumeur qui avait progressivement augmenté avait à ce moment le volume d'une petite noix.

Quelques jours après apparaît une certaine gêne de la déglutition pour les aliments solides ; cette gêne s'est, depuis, progressivement accentuée.

Le malade vient consulter à Cochin-Ricord le 2 décembre. Il est grand, bien constitué, ne présente aucune lésion viscérale, si ce n'est une hypertrophie du cœur sans lésion orificielle : la pointe bat derrière la 6e côte ;

il existe de l'athérome artériel et on constate au foyer aortique une accentuation du bruit diastolique. Les urines ne contiennent ni sucre ni albumine. Rien à noter du côté de la peau, si ce n'est la présence dans l'espace interscapulaire de trois placards, dont le plus grand a les dimensions d'une pièce de 2 francs, d'acné sébacé concret.

Le malade ne peut pas parler à haute voix bien que, dit-il, les troubles laryngés soient maintenant moins accusés : il parle à voix chuchotée ; la dysphagie est très accusée et la déglutition des aliments solides difficile.

Comme explication de ces troubles de la phonation et de la déglutition on trouve au niveau de la région cervico-latérale droite une tumeur de la grosseur d'une mandarine, siégeant au-dessus de la partie moyenne de la clavicule. Cette tumeur, mal délimitée, semble en bas descendre derrière la clavicule, en arrière elle se prolonge vers le trapèze ; le faisceau claviculaire du s. c. m. la recouvre en partie et lui adhère d'une façon intime ; en avant elle présente une extrémité arrondie, sans bosselures et n'intéresse pas le faisceau sternal du s. c. m. : la trachée en est tout à fait indépendante et garde sa direction normale ; en haut la tumeur s'élève à 3 ou 4 travers de doigt au-dessus de la clavicule. La peau à son niveau n'est pas adhérente et ne présente aucune réaction inflammatoire.

La tumeur est indolore, dure, ne suit pas les mouvements d'ascension du larynx ; elle transmet les battements artériels mais ne présente ni souffle, ni expansion.

Il ne s'agit donc ni d'une tumeur vasculaire, ni d'une tumeur d'origine thyroïdienne. On discute deux hypothèses : celle d'une gomme ayant pour point de départ le sterno-mastoïdien, siège d'élection des gommes musculaires, ou celle d'un néoplasme vraisemblablement primitif, l'absence de tout cancer au niveau des organes dont les ganglions du cou sont tributaires permettant d'éliminer l'adénopathie cancéreuse.

Contre l'hypothèse de la gomme il y a ce fait que la tumeur qui évolue depuis cinq mois ne présente ni ramollissement, ni rougeur, ni adhérence à la peau.

La paralysie de la corde vocale fait également pencher le diagnostic dans le sens du néoplasme (ayant amené une paralysie récurrentielle) d'autant, argument de moindre valeur il est vrai, que le malade présente, ainsi que nous l'avons dit, au niveau de l'espace interscapulaire des placards d'acné sébacé concret qu'on voit souvent coexister avec des néoplasies cancéreuses.

Toutefois pour établir le diagnostic d'une façon certaine, le malade est soumis au traitement mixte (frictions et iodure de potassium) ; il fait 3 séries de 8 frictions séparées par des périodes intercalaires de repos de 8 jours et prend successivement 2, 4, 6, 8 grammes d'iodure de potassium. La dose de 8 grammes bien supportée est continuée pendant 3 semaines.

Au bout de 8 jours, il s'est produit une amélioration nette, la tumeur a un peu diminué, la voix est meilleure, la dysphagie moindre ; malheureu-

sement cette amélioration ne continue pas et la tumeur reste stationnaire.

On conclut à un néoplasme et le malade est présenté à M. J.-L. Faure qui, après examen, conclut à l'existence d'un néoplasme, probablement un branchiome.

Le malade, fort intelligent, nous ayant demandé, s'il ne s'agissait pas d'une lésion syphilitique, de tout tenter pour le guérir, M. Faure lui propose une intervention chirurgicale qui est acceptée.

Opération, le 14 janvier 1907, par M. le Dr J.-L. Faure. — Incision angulaire : une branche parallèle au bord antérieur du s. c. m. étendue de la mastoïde à un centimètre environ de l'extrémité sternale du muscle, une branche partant à angle aigu de l'extrémité inférieure de la première et se dirigeant parallèlement au bord supérieur de la clavicule jusqu'à l'acromion. Le lambeau cutané ainsi délimité est disséqué et relevé. Les fibres superficielles du s. c. m. sont isolées et réséquées sur une hauteur de 6 à 7 centimètres ; les fibres profondes restent adhérentes à la tumeur.

On cherche alors dans tous les sens un plan de clivage permettant de l'isoler ; après plusieurs tentatives on fait l'hémisection de la tumeur, suivant son grand axe, c'est-à-dire parallèlement à la direction des gros vaisseaux. La section tombe un peu en arrière du paquet vasculo-nerveux.

On s'attaque d'abord à la moitié postérieure de la tumeur, mais ne trouvant pas de plan de clivage on doit sacrifier une partie des scalènes et c'est à ce prix qu'on arrive à enlever la plus grande partie de la moitié postérieure de la tumeur.

Revenant à la moitié antérieure on finit par trouver un plan de clivage sur son bord antérieur et on peut arriver ainsi sur le paquet vasculo-nerveux. La carotide et le pneumogastrique sont facilement isolés, mais on se rend compte que la jugulaire englobée par le néoplasme ne pourra être conservée. On pédiculise la masse néoplasique autant que possible en tirant dessus et on place une pince à chacun de ses pôles supérieur et inférieur, assurant ainsi l'hémostase de la jugulaire. A l'aide de deux coups de ciseaux on finit d'isoler la tumeur qui vient facilement : on voit l'extrémité supérieure de la portion sectionnée de la jugulaire très diminuée de volume, du fait de la compression, mais non thrombosée.

Il reste à la partie inférieure au niveau de l'angle de Pirogoff un fragment néoplasique très adhérent : en cherchant à l'extirper on provoque une petite déchirure sur la sous-clavière : on place une pince dessus sans qu'il semble y avoir eu pénétration d'air dans la circulation veineuse.

On extirpe alors la portion restante de la moitié postérieure de la tumeur et quand tout est enlevé on voit au fond de la plaie une grande partie du plexus brachial.

On fait quelques ligatures, mais on doit laisser un certain nombre de pinces à demeure, entre autres sur la sous-clavière. Tamponnement serré de la vaste plaie. Sutures partielles de la peau.

Les suites opératoires immédiates ne sont pas mauvaises ; le malade se

réveille facilement et semble se remonter sous l'influence des injections de sérum.

Le quatrième jour on veut enlever les pinces, mais il se produit une hémorragie difficile à arrêter, venant vraisemblablement de la plaie de la sous-clavière.

Le malade va moins bien, il devient dyspnéique et il meurt le huitième jour de broncho-pneumonie.

L'autopsie n'a pu être faite.

L'examen de la pièce, fait aussitôt après l'opération, est rendu assez difficile par le morcellement de la tumeur ; néanmoins on peut voir qu'elle est formée d'un tissu lardacé, homogène, donnant par expression un suc laiteux : on remarque à sa surface des débris musculaires provenant du sterno-mastoïdien et des scalènes et en outre un gros nerf provenant vraisemblablement du plexus branchial.

Examen histologique, pratiqué par M. Delval.

Les coupes des fragments de tumeur soumis à l'examen montrent qu'il s'agit d'un épithélioma pavimenteux tubulé, à cellules petites et nombreuses, groupées en amas plus ou moins cylindriques ramifiées et anastomosés. Le centre de tous ces boyaux est le siège d'une nécrose intense, de sorte que par endroits il ne reste à la périphérie du tractus cancéreux que deux ou trois assises seulement de cellules néoplasiques.

On trouve de nombreux noyaux en division attestant la prolifération active de la tumeur. La réaction scléreuse, périphérique aux masses épithéliomateuses a donné naissance à un stroma conjonctif fibreux assez pauvre en cellules conjonctives, mais présentant par places des amas de cellules embryonnaires. L'importance du tissu conjonctif est à peu près égale à celle du tissu épithélial.

La masse cancéreuse englobe de gros vaisseaux, surtout des artères de calibre notable qui sont le siège de lésions intenses de péri-artérite. — A la périphérie de la tumeur on constate l'existence d'un gros nerf formé d'une dizaine de faisceaux, adhérent à la masse néoplasique : les boyaux cancéreux ont effondré la gaine conjonctive du nerf et ont pénétré à son centre, dissociant les différents faisceaux de fibres nerveuses mais sans arriver jusqu'à l'intérieur de ces dernières.

Obs. 9. — Langenbeck, *Archiv f. klin. Chir.*, 1861. — Homme, 58 ans. Début il y a deux ans, du côté droit du cou. Tumeurs multiples, isolées et mobiles, plus tard confluentes et immobiles ; douleurs vives dans la région temporale ; cachexie, atrophie de la langue du côté correspondant ; elle se dévie à droite quand le malade la tend. Tumeur du volume d'une tête d'enfant, étendue de l'angle du maxillaire à deux travers de doigt au-dessus de la clavicule ; touche le larynx sous le dévier ; arrondie, irrégulière, dure, adhérente, sensible à la pression. Développement des veines de la face et du cou. Douleur lancinante, surtout la nuit. Insomnies.

Opération. — Incision oblique de la mâchoire à la clavicule, passant par

le milieu de la tumeur ; ablation d'une ellipse cutanée de 5 centimètres de largeur, section du sterno-cléido-mastoïdien ; on arrive à la face profonde de la tumeur adhérente à la gaine des vaisseaux. La carotide est facilement disséquée ; la veine est liée et coupée 2 centimètres au-dessous de la tumeur, dissection de bas en haut ; la tumeur repose sur le pneumogastrique et le phrénique sans leur adhérer. La carotide primitive est entamée et adhérente ; double ligature. Ligature et section de la thyroïdienne inférieure, de la linguale, de la carotide externe, de la carotide interne. L'extrémité supérieure de la tumeur atteignait presque la base du crâne. Alerte d'asphyxie ; le malade se réveille.

Mort, douze jours après, d'infection.

Examen de la tumeur. — A la section bouillie épithéliale blanc jaunâtre ; la veine a complètement disparu dans la tumeur ; l'artère est perméable.

Obs. 10. — Langenbeck, *Arch. f. klin. Chir.*, 1861. — Homme, 65 ans. Petite ulcération de l'amygdale gauche, qui guérit sans traitement. Un an après, violente douleur à la nuque, qui guérit spontanément. Un an après, il y a cinq mois, tuméfaction légère du côté gauche du cou. Douleurs intermittentes.

Tumeur, du volume du poing, située dans le triangle supérieur du cou, bridée par le sterno, adhérente ; pas de troubles de la déglutition et de la phonation. Etat général très bon. Le sterno-mastoïdien semble traverser la tumeur. La carotide est comprimée.

Opération. — Lambeau cutané à base supérieure. En isolant la tumeur en bas, on ouvre une cavité d'où s'écoule une bouillie ; section du sterno ; fusion avec la jugulaire interne qui est réséquée. La carotide est réséquée ; adhérences à l'aponévrose prévertébrale. Le pneumogastrique est aplati. L'hémorragie a été considérable. Mort, 48 heures après l'opération, de collapsus.

La tumeur est un carcinome épithélial.

Obs. 11. — Blache, *Bull. Soc. anat.*, 1865. — Femme, 52 ans. Tumeur à la partie supérieure de la région cervicale, à gauche de la ligne médiane ; du volume d'une châtaigne ; présente, à sa partie centrale, des petites nodosités. Début il y a douze ans sous forme d'un très petit pois indolent.

Ablation avec la peau qui la recouvre.

Examen histologique. — Grand cylindre plein, anastomosé et terminé en cul-de-sac rempli de cellules pavimenteuses polyédriques, globes épidermiques ; pas de parois propres ; tissu conjonctif très mince et très vasculaire ; les follicules pileux sont longs, et les glandes sébacées très développées. « Nous avons recherché avec soin, si les glandes sébacées ou sudoripares pouvaient être regardées comme point de départ de cette tumeur ; nous n'avons rien vu de concluant » (Cornil).

Obs. 12. — Kalindero, *Bull. Soc. anat.*, 1865. — Homme, 48 ans. Début, il y a trois mois par une petite glande siégeant en avant du sterno-mastoïdien droit, au milieu des carotides, roulant sous le doigt ; prise pour une adénite ; augmente de volume, s'enflamme. Une incision donne du sang, du pus, de la matière granuleuse. La tumeur, énorme, a 12 centimètres, dans le sens horizontal, 11 dans le sens vertical ; occupe la région mastoïdienne, carotidienne et sus-claviculaire, repousse la trachée sur le prolongement d'une ligne verticale partant de l'angle de la mâchoire ; aucune altération de la voix et de la respiration ; la tumeur s'étend du côté de la colonne vertébrale et fait saillie à la face postérieure du pharynx ; dure adhérente ; la peau est ulcérée et rouge. Mauvais état général. Le microscope fait voir des corps fusiformes à la surface des portions enlevées. Mort par ulcération de la carotide.

Autopsie. — La tumeur a infiltré le tissu cellulaire du cou. Ulcérations du pharynx. Le jugulaire interne est complètement divisée, la carotide perforée au-dessus de la naissance de la thyroïdienne.

Examen histologique par M. Cornil. — Le liquide contient des noyaux ovoïdes assez volumineux et des cellules pavimenteuses assez grandes. Beaucoup sont cornées et aplaties comme celles de l'épiderme. Grand nombre de globes épidermiques à couches concentriques. Les ganglions des parties postérieure et inférieure de la trachée ont le volume d'une aveline, mais ne sont pas dégénérés. Cornil conclut que cette tumeur est formée par les parties molles infiltrées, qu'elle est constituée par des éléments épithéliaux faisant penser à un épithélioma qui se serait ultérieurement ramolli, qu'il est impossible de déterminer l'origine de la tumeur.

Obs. 13. — Hayem, *Gaz. hebd. méd. et chir.*, 1865. — Homme, 55 ans, alcoolique, hémiplégique avec attaques convulsives ; crise d'asphyxie, nécessite une trachéotomie. Mort sans avoir présenté de tumeur appréciable.

Autopsie. — Sur la partie latérale de la trachée, à un centimètre au-dessous du lobe gauche du corps thyroïde, tumeur dure, mamelonnée, de la grosseur d'un œuf, haute de 4 cent. 1/2, épaisse de 4 centimètres ; a comprimé la trachée, sans diminuer son volume ; pas d'œdème de la glotte, rapport important avec le récurrent, qui traverse la tumeur et ne peut être disséqué au milieu d'elle ; la tumeur a une enveloppe lisse, fibreuse.

Examen histologique. — Cellules disposées en cul-de-sac dans les couches superficielles ; cellules épithéliales polyédriques ; cancer épithélial développé primitivement dans un ganglion lymphatique ; deux autres ganglions envahis secondairement.

Obs. 14. — Rendu, *Bull. Soc. anat.*, 1869. — Homme, 55 ans. Début il y a trois mois au-dessus de la clavicule droite ; la tumeur a le volume d'un gros œuf de poule ; phénomènes de compression des vaisseaux ; gonflement du cou et de la face ; dilatation des veines superficielles ; tumeur

plus petite du côté droit du cou : l'œdème du cou, de la face et du bras augmente ; la voix devient rauque ; dysphagie, dyspnée. Mort subite.

Autopsie. — Pleurésie à droite ; la tumeur s'étendait dans le médiastin, comprimait le récurrent.

Examen histologique (Cornil). — Cancroïde lobulé, à cellules pavimenteuses.

Obs. 15. — Bourdon, *Bull. Soc. anat.*, 1872. — Homme, 39 ans. Début il y a six ans, au niveau de la sous-maxillaire gauche ; petite tumeur comme un pois, dure, mobile. La tumeur a le volume du poing, n'atteint pas la ligne médiane, déborde l'angle de la mâchoire, s'étend jusqu'au milieu du cou, bridée par le sterno-mastoïdien ; non fluctuante, non adhérente à la peau ; pas de ganglions.

Extirpation (Verneuil). — On déchire deux petites veines, près de l'embouchure de la jugulaire ; ligature de la veine ; la carotide est dénudée.

Examen histologique (Ranvier). — Carcinome primitif des ganglions offrant des alvéoles remplis de cellules cancéreuses, aucune trace de tissu ganglionnaire.

Double récidive (Humbert 1878).

Récidive un an plus tard, en avant de la ligne de suture ; pas de symptômes fonctionnels.

Nouvelle opération (Verneuil).

Récidive un mois après, sous le menton ; tumeur comme une petite bille, puis seconde tumeur analogue en arrière.

Nouvelle opération. — Ablation de deux ganglions : l'un a le volume d'une grosse noix, l'autre plus petit.

Examen histologique (Chambard-Malassez). — La structure du ganglion a complètement disparu ; travées conjonctives limitant des alvéoles remplis de cellules. Myxo-carcinome.

Obs. 16. — Stoïcesco, *Bull. Soc. anat.*, 1873. — Homme, 59 ans, mort dans le service de M. Labbé. Début, il y a huit mois, par raucité de la voix et difficulté de la déglutition ; puis dyspnée et tumeur au-dessous de la mâchoire inférieure ; bientôt aphonie complète et accès de suffocation qui fait mourir le malade.

L'autopsie montre une masse cancéreuse, développée dans les ganglions du cou, et enveloppant dans son épaisseur les nerfs et les vaisseaux de la région. Le mal avait envahi la partie supérieure du larynx et détruit les replis ary-épiglottiques ; l'œsophage était sain ; l'examen histologique indiqua un carcinome.

M. Charcot prend la parole pour montrer que ce fait doit être bien distingué des cas de cancer du larynx : ici l'affection ne l'avait atteint que secondairement.

Obs. 17. — Nicaise, Th. d'agrég. Humbert, 1878. — Homme, 58 ans.

Début, depuis quatre ans, à la partie inférieure de la région sterno-mastoïdienne. Petite tumeur mobile sous la peau ; adéno-phlegmon : incision. Trois mois après, la tumeur persiste ; masse ganglionnaire avec bourgeons fongueux, exubérants. La tumeur est formée de gros mamelons ulcérés, séparés par des ganglions profonds ; la peau est décollée, amincie, ulcérée. Mort d'infection purulente.

Examen histologique (Malassez). — Amas de cellules de formes variées avec nombreux globes épidermiques, stroma fibreux riche en éléments cellulaires.

Obs. 18, 19, 20. — Volkmann, *Cent. f. Chir.*, 1882. Hommes de 40 à 50 ans. La tumeur siège une fois à droite, deux fois à gauche. Le volume variait d'une forte prune à une tête d'enfant. La consistance était dure, une fois molle. Dans ce cas, elle avait la consistance fongueuse que l'on retrouve si souvent dans les tumeurs de l'angle de la mâchoire, de la parotide, des lèvres. Elle formait un sac qui comprimait le larynx et les gros vaisseaux, atteignait en haut la base du crâne, et avait fini par occasionner des troubles de la respiration et des douleurs par étranglement. Mais, même à ce stade avancé, la peau était absolument indemne, et le doigt dans le pharynx montrait qu'il en était de même de la muqueuse pharyngée.

L'extirpation fut impossible. Volkmann fendit la tumeur, en évacua le contenu, et extirpa la paroi antérieure. Au début les résultats furent excellents, la dyspnée diminua ; mais le malade finit par mourir d'une ulcération de la carotide.

Dans les deux autres cas, on put pratiquer l'extirpation.

La tumeur était placée entre le larynx et l'os hyoïde d'une part, les gros vaisseaux d'autre part. Elle remontait en haut jusqu'à l'apophyse styloïde. Dans les deux cas l'opération fut difficile et hasardeuse : cela provenait de ce que la tumeur présentait autour d'elle une enveloppe scléreuse de tissu conjonctif extrêmement dense, adhérente aux gros vaisseaux ; la jugulaire fut intéressée et une fois la carotide dut être liée. Dans les deux cas on dut enlever une partie du sterno-mastoïdien. Aucune connexion avec la glande sous-maxillaire et le pharynx.

Structure. — La surface de section ressemble au squirrhe et laisse voir l'aspect d'un fin réticulum. On pouvait voir à l'œil nu la structure alvéolaire de la tumeur et la dégénérescence graisseuse de ses éléments. Au microscope dans les trois cas on constatait l'existence d'épithéliomas avec globes épidermiques, quoique dans certains cas il y eut de l'épithélioma tubulé. Le stroma était très dense et renfermait un grand nombre de cellules embryonnaires.

Obs. 21. — Treiberg, *Vratsch*, 1883. — Homme, 50 ans. Début, il y a deux mois, par tumeur sur la moitié gauche du cou et douleurs extrêmement vives du membre supérieur. La tumeur siège au-dessus de la clavicule

gauche,et emplit le creux sus-claviculaire ; limites peu nettes,s'enfonce dans le médiastin, refoule le larynx, s'arrête à deux travers de doigt sous l'angle de la mâchoire ; les veines sont dilatées ; tumeur dure ; deux points fluctuants.

Opération. — Ablation difficile : il fallut se débarrasser des gros vaisseaux, carotide primitive, veine jugulaire interne, artère et veine sous-clavières. Ablation de la plus grande partie du sterno-mastoïdien et du trapèze. Ablation incomplète ; la tumeur est confondue avec la veine ; le pneumogastrique est réséqué, le plexus brachial est disséqué.

Aucun trouble respiratoire. Récidive : trois semaines après, mort.

Examen histologique. — Cancer épithélial.

Obs. 22. — Bruns, *Beitr .z. klin. Chir.*, 1888. — Homme, 57 ans. Début, il y a six mois, dans la région sous-maxillaire droite ; une ponction donne issue à du pus avec des masses granuleuses. La tumeur s'étend depuis le bord du maxillaire jusqu'à l'os hyoïde ; dépasse la ligne médiane, et atteint le bord postérieur du sterno-cléido-mastoïdien ; peau mobile et intacte ; fistule à la partie supérieure ; pas de symptômes fonctionnels ; légère douleur dans la tumeur.

Opération. — Tentative d'extirpation ; un doigt introduit dans la cavité montre une paroi extraordinairement dure, avec des bourgeons sur la face postérieure : on sentait l'os hyoïde dans la cavité ; en raison de l'extension et des adhérences, l'extirpation est impossible.

Examen histologique (Ziegler). — Epithélium pavimenteux formé de plusieurs couches ; infiltration dans le stroma comme dans le cancer de la peau ; épithélioma pavimenteux typique ; nombreux globes épidermiques ; le stroma est riche en vaisseaux et complètement envahi par les cellules épithéliales.

Obs. 23. — Lejars, *Bull. Soc. anat.*, 1886. — Homme, 67 ans. Début il y a six semaines, par petite tumeur sous l'angle du maxillaire gauche. Actuellement masse arrondie de la grosseur d'une tête de fœtus, étendue du cartilage cricoïde à un doigt du rebord orbitaire. Fluctuation dans toute l'étendue de la tumeur. Une ponction au bistouri donne issue à 400 grammes d'un liquide jaunâtre un peu trouble, non mélangé de sang. Mais tous les jours la poche continue à se remplir d'un liquide séro-sanguinolent, et chaque matin on est obligé de la vider. Un matin se produisit, par l'ouverture étroite de la fistule, une hémorragie qui continua les jours suivants malgré la compression. On se décida donc à opérer.

Opération. — La poche kystique est bourrée de caillots sanguins, le maxillaire est à nu, la sous-maxillaire attaquée. On ne peut arrêter une hémorragie artérielle, qu'en liant la carotide primitive. A la fin de l'extirpation on constate une hémiplégie droite, les pupilles sont rétrécies, la respiration est stertoreuse et irrégulière. Mort quelques jours après.

Autopsie. — La cavité kystique qui a le volume du poing est encroûtée

dans toute son étendue d'une couche friable, dont l'épaisseur varie de 5 millimètres à 1 centimètre et demi. La glande sous-maxillaire a disparu à moitié, la parotide est adhérente, mais indemne. On trouve trois ulcérations artérielles, les bouts supérieur et inférieur de la faciale et la coronaire labiale inférieure.

Examen histologique. — Epithélioma pavimenteux lobulé, globes épidermiques fort abondants ; il est évident que le tissu de la sous-maxillaire est envahi et étouffé par le néoplasme et ne prend pas part à sa formation. On porte alors, sans plus s'avancer, le diagnostic d'épithélioma kystique de la région sus-hyoïdienne gauche.

Obs. 24. — Carl Regnault, *Arch. f. klin. Chir.*, 1887. — Homme, 48 ans. Début il y a trois mois. Tumeur allongée au niveau de la bifurcation de la carotide droite ; douleurs peu violentes ; d'abord dure, devient fluctuante ; incision, écoulement de sang ; difficulté de la déglutition ; cachexie. Tumeur du volume du poing ; peau adhérente par places ; orifice fistuleux par où s'écoule un liquide purulent, renfermant de grosses cellules épithéliales ; pas de ganglions.

Opération exploratrice. — Tamponnement.

Examen histologique. — Structure alvéolaire avec un grand nombre de boules épidermiques.

Obs. 25. — Quarry-Silcock, *Brit. med. Journ.*, 1887. — Homme, 52 ans. Début il y a trois mois.

Petite tumeur douloureuse ; cachexie rapide ; incision.

Tumeur inopérable ; mort.

La tumeur occupait la région carotidienne ; elle était formée d'une large cavité kystique tapissée de granulations papillaires qui se composaient de cellules épithéliales à type écailleux ; elles formaient des nids et de longues colonnes qui s'infiltraient dans la masse de la tumeur.

Les ganglions lymphatiques avoisinants étaient simplement enflammés.

Obs. 26. — Quarry-Silcock, *Brit. med. Journ.*, 1887. — Homme, 56 ans. Tumeur partiellement kystique siégeant sur le côté droit du cou ; développée en 5 mois, cachexie.

Incision. Il s'écoule une grande quantité de pus jaune liquide.

Le kyste est tapissé de granulations papillaires dont l'examen après la mort montra les mêmes caractères que dans le cas précédent.

Obs. 27. — Quarry-Silcock, *Brit. med. Journ.*, 1887. — Homme, 46 ans. Tumeur volumineuse située sous le sterno-cléido-mastoïdien, étendue de la mâchoire à la clavicule. En avant atteignant la ligne médiane, en arrière l'apophyse mastoïde.

Ponction : liquide épais, jaune, en grumeaux, contenant de nombreuses et grandes cellules épithéliales.

Obs. 28. — Verneuil, 1873 ; Jouliard, Thèse Paris, 1888. — Homme, 44 ans. Début il y a sept mois ; tumeur sous l'angle de la mâchoire, adhérente, douloureuse.

Opération (Verneuil). — Extirpation de la tumeur et résection partielle du maxillaire qui est envahi. La glande sous-maxillaire est réséquée en partie ; suppuration abondante. Mort d'infection purulente, vingt et un jours après.

Autopsie. — Phlébite suppurée de la jugulaire.

Examen histologique. — La tumeur formée de cellules épithéliales pavimenteuses, avait envahi les ganglions sous-maxillaires, la glande et la mâchoire.

Obs. 29. — Richard, *Beitr. zur klin. Chir.*, 1888. — Homme, 57 ans. Début il y a six mois par le gonflement d'une petite tumeur congénitale sise dans la région sous-maxillaire droite. Une ponction de cette tumeur prise pour une adénite donna issue a du pus mélangé de masses granuleuses.

Cachexie précoce. Actuellement la tumeur s'étend du maxillaire à l'hyoïde et de la ligne médiane au bord postérieur du sterno-cléido-mastoïdien. Une sonde introduite par l'orifice fistuleux provenant de la ponction pénètre de dix centimètres dans une cavité irrégulière. La tumeur est le siège de douleurs qui ne s'irradient pas.

Opération. — On ne peut réussir l'extirpation. Un doigt introduit dans la cavité reconnut une paroi extrêmement dure dont la partie postérieure était bordée de fortes proliférations de la grosseur d'une fève. On sentait l'hyoïde dans la cavité.

Examen microscopique. — A la surface interne de la paroi, épithélium pavimenteux présentant çà et là des proéminences papillaires. De cet épithélium partent des tractus qui se ramifient dans la profondeur, leurs cellules sont des cellules épithéliales pavimenteuses. Dans les proéminences papillaires, le corps corné est parfaitement formé. Stroma riche en cellules et en vaisseaux, surtout près de la surface. Les parties externes de la paroi sont infiltrées de leucocytes.

Obs. 30. — Henri Richard, *Beitr. zur klin. Chir.*, 1888. — Homme, 62 ans. Début il y a six mois par petite tumeur dure et mobile, de la grosseur d'un pois, en arrière de l'angle de la mâchoire. Douleurs névralgiques s'irradiant dans la région occipitale. Actuellement la tumeur est fluctuante en avant, dure en arrière, atteint la grosseur de deux poings d'adulte, et s'étend du lobule de l'oreille à la clavicule, de la nuque à la pomme d'Adam. La tumeur est immobile. Une ponction donne un liquide trouble, jaune clair et fétide, contenant des cellules épithéliales polymorphes, semblables à celles des cancers de la peau.

Opération. — La peau est parfois difficile à séparer de la tumeur qui, ouverte, laisse voir une cavité kystique d'où s'écoule une centaine de grammes d'un liquide brun rougeâtre. Par places on sent de petites proliférations grenues. On sent l'hyoïde et les battements de la carotide.

Suture, drainage. Suites inconnues.

Examen histologique. — En dehors, couche fibro-adipeuse, très vasculaire, avec nombreuses petites cellules accolées aux vaisseaux veineux. Points hémorragiques ; quelques vaisseaux lymphatiques. La partie interne du kyste présente une structure papillaire très nette avec tous les caractères du cancer de la peau. Nombreux globes épithéliaux cornés typiques. Stroma fibreux lâche, riche en cellules et en vaisseaux.

Obs. 31. — Henri Richard, *Beitr. zur klin. Chir.*, 1888. — Homme, 43 ans. — Antécédents phymiques (abcès froids du creux axillaire et maux d'yeux). — Début il y a deux ans par le développement d'une tumeur congénitale sise sous l'angle de la mâchoire droite : ce développement s'accompagna de vives douleurs. La tumeur, prise pour une adénite, fut incisée et donna issue à beaucoup de pus. Depuis lors fistule persistante. Actuellement tumeur dure, immobile, inégale, occupant tout le côté droit du cou, présentant à la partie postérieure une deuxième fistule qui s'est ouverte spontanément. La peau, à part les deux fistules, est intacte. Douleurs violentes ayant pour centre la tumeur.

On diagnostique un kyste branchial abcédé et resté fistuleux et transformé en cancer.

Opération. — Résection de la moitié du sterno-cléido-mastoïdien. Ouverture et ligature de la jugulaire interne. Extirpation totale impossible. Récidive rapide, mort quelques mois après.

Examen histologique. — Agglomérations de grosses cellules épithéliales du type des cancers de la peau ; par places globes cornés épidermiques. Stroma riche en cellules fusiformes formant des traînées (Professeur Mauverck).

Obs. 32. — Jadynski, *Gaz. Lek.*, 1888. — Homme, 70 ans. Début il y a quatre mois. Petite tumeur non douloureuse sous l'angle du maxillaire, sous le bord antérieur du sterno-cléido-mastoïdien. Névralgie du côté droit de la tête très intense ; pas de gêne de la déglutition. Depuis quinze jours cette gêne est apparue. C'est pour elle qu'il vient consulter.

Rien du côté de la bouche et du pharynx. Légère cachexie. Teinte violacée du côté droit du cou. Tumeur de la grosseur d'un petit poing, sous-jacente au sterno-cléido-mastoïdien auquel elle adhère ; pas de modifications de la peau. Consistance très dure, cartilagineuse. Surface inégale couverte de varicosités. Par sa base elle est peu mobile, elle s'enfonce vers la colonne cervicale. En touchant la tumeur on sent des battements ; mais à l'auscultation on n'entend aucun bruit.

Les tentatives les plus patientes n'ont pu l'isoler de l'artère. Pas d'adhérences à l'os hyoïde, au larynx, à la trachée. Ceux-ci sont repoussés à gauche. Pas de ganglions lymphatiques. Aucune lésion dans la bouche, dans le larynx ; les pupilles sont égales. Les douleurs sont tellement atroces que le malade accepte une opération, fût-elle fatale.

Opération. — Incision parallèle au bord antérieur du sterno-cléido-mastoïdien, commençant à l'angle de la mâchoire, s'étendant jusqu'à l'articulation sterno-claviculaire. La veine jugulaire externe est écartée en dehors. On arrive à la tumeur qu'on peut séparer du sterno-mastoïdien. Sans ligature d'aucun vaisseau, on arrive à la base de la tumeur qui adhère aux gros vaisseaux du cou. On cherche à les mettre à nu ; on détache la partie inférieure de la tumeur pour la soulever vers le haut. On trouve un cordon membraneux épais, fusionné avec la tumeur, qu'on reconnaît être la veine jugulaire interne ; double ligature ; section.

La tumeur est enlevée plus facilement.

Mais vers le haut la tumeur adhère à l'artère ; résection de l'artère carotide interne et de l'artère carotide externe au-dessous de la thyroïdienne sur une longueur de 6 centimètres. Après l'extirpation il reste une cavité où l'on pouvait voir en arrière sur une longueur de 6 centimètres, le nerf vague et la colonne vertébrale ; en dedans la paroi latérale du pharynx, le larynx, l'os hyoïde ; en haut le maxillaire inférieur, la glande sous-maxillaire, le nerf grand hypoglosse, le lingual, la carotide externe, la carotide interne liées. Drainage. Ecoulement abondant de sérosité ; pas de suppuration. Quitte l'hôpital après trois semaines. Amélioration considérable ; plus de douleurs, pas de troubles cérébraux.

Examen de la tumeur. — A la section, la tumeur est formée de plusieurs foyers comme un cancer des ganglions lymphatiques ; ramollissement au centre.

Examen histologique. — Tissu conjonctif à la périphérie, pénètre dans l'intérieur, souvent abondant ; tissu muqueux prépondérant.

Abondantes cellules rondes disposées en cercles concentriques et entrelacées. Ces cellules ont un caractère épidermique, qu'on trouve le plus souvent dans les cancers de la peau. Globes épidermiques.

Obs. 33. — Reverdin et Mayor, *Rev. méd. Suisse Romande*, 1888. — Homme, 60 ans. Début il y a trois ans ; tumeur dure sur le bord du maxillaire inférieur gauche dans la région sous-maxillaire. Il y a trois mois évolution rapide, douleurs irradiées dans la tempe gauche.

Actuellement tumeur dure à la périphérie, fluctuante au centre, immobile. Petits ganglions accolés à la partie postérieure. Incision exploratrice, liquide séro-sanguinolent rempli de petits flocons qui sont formés de petites cellules épidermiques plates, et d'une innombrable quantité de gros globes épidermiques.

Opération. — Incision à convexité inférieure. La face superficielle est dégagée en haut de nombreux vaisseaux (faciale).

Le ventre antérieur du digastrique est envahi. Ablation du bord inférieur du maxillaire sur une hauteur de 2 centimètres. Pas d'adhérences au plancher de la bouche.

Récidive avant la cicatrisation ; mort trois mois après.

Examen de la tumeur. — La tumeur forme un kyste à parois très épais-

[illegible]

[illegible]

[illegible]

peau normale et mobile ; adhérente au sterno-mastoïdien. Prolongements se dirigeant en bas et en avant vers le larynx.

Opération. — Ablation du sterno-mastoïdien envahi. Résection de la jugulaire interne. Ablation de la paroi postérieure de la gaîne, de la carotide interne, le vague est disséqué ; plusieurs alertes circulatoires ; ablation de plusieurs ganglions lymphatiques situés à la partie supérieure et inférieure.

Examen histologique (Chiari). — Cancer à épithélium pavimenteux avec globes perlés du genre du cancer de l'épiderme.

Obs. 37. — Gussenbauer, 1892. — Homme, 47 ans. Début il y a quatre mois. Accroissement lent, puis d'une rapidité extrême. Céphalalgie nocturne. Tumeur du volume d'une tête d'enfant étendue du lobule de l'oreille jusqu'à deux travers de doigt au-dessus de la clavicule ; s'avance en avant jusqu'au menton. Se laisse facilement isoler de la parotide et du maxillaire. Adhérences au sterno-mastoïdien. Immobilité relative.

Opération. — Ablation de la partie supérieure du sterno-mastoïdien ; adhérences à la peau. Résection de la jugulaire, du pneumogastrique ; dissection de la carotide primitive ; ganglion dans la fosse sus-claviculaire. Ligature de la carotide externe. Ablation d'un prolongement qui s'étend sur la paroi postérieure du pharynx.

Examen histologique (Chiari). — Carcinome avec stroma abondant dur, rempli de cellules épithéliales polymorphes.

Obs. 38. — Gussenbauer, 1892. — Homme, 65 ans. Début il y a trois mois, dans le triangle supérieur droit du cou ; accroissement rapide depuis un mois ; douleurs irradiées vers l'oreille et la nuque. Exacerbations nocturnes. Insomnie. Dysphagie. A la hauteur de la partie moyenne du sterno-mastoïdien, tumeur du volume d'un œuf d'oie, très proéminente, séparée de la peau. Adhérences au muscle. Dilatation des veines sus-claviculaires. Ganglions dans le creux sus-claviculaire. La tumeur est dure, élastique au centre.

Opération. — Le sterno est réséqué en totalité ; la jugulaire interne est réséquée sur une longueur de 10 centimètres. La moitié des fibres du vague sont réséquées sur une longueur de 2 centimètres. Aucun trouble. Dissection de la carotide. Résultat immédiat excellent.

Diagnostic histologique. — Epithélioma pavimenteux, avec globes perlés ; nécroses multiples de la masse cancéreuse.

Obs. 39. — Gussenbauer, 1892. — Homme, 48 ans. Début il y a six mois, d'abord lent, puis rapide : pas de douleurs. Dans la région sous-maxillaire gauche, tumeur du volume d'un œuf d'oie ; elle est bien isolée de la glande sous-maxillaire, mais elle s'en rapproche tout à fait ; n'atteint pas le bord antérieur du sterno-mastoïdien. Surface unie ; consistance dure, mobile.

Opération. — La tumeur adhérait à la glande sous-maxillaire et au mus-

cle digastrique. La tumeur s'étendait jusqu'à l'aponévrose profonde du cou.

Examen histologique (Chiari). — Cancer à épithélium pavimenteux avec de nombreux globes perlés, accru dans les parties de la glande sous-maxillaire qui l'avoisinait. Je pense que c'est un carcinome branchiogène.

Obs. 40. — Gussenbauer, 1892. — Homme, 53 ans. Début il y a quatre mois. Au-dessous de la branche horizontale du maxillaire inférieur droit, petite tumeur dure au toucher ; s'accrut lentement. Il y a quinze jours, fièvre et frissons ; la tumeur a beaucoup augmenté. La peau est intacte. Tumeur molle et pâteuse, fluctuante en bas, douloureuse à la pression. Indépendante de la parotide.

Opération. — On extrait tout d'abord un ganglion engorgé, puis la tumeur est disséquée, mais elle se crève ; il s'écoule un liquide trouble. A la suite de l'opération, le lobule de l'oreille et la joue droite deviennent insensibles. Récidive un mois après ; mort rapide.

Diagnostic histologique (Chiari). — Epithélioma pavimenteux et fibreux.

Obs. 41. — Brintet, Th. Montpellier, 1898. — Homme, 53 ans. Début il y a huit mois par des douleurs. Il y a cinq mois le malade a reconnu une tumeur profonde, mobile, peu douloureuse, située au voisinage de l'os hyoïde gauche. La tumeur est du volume d'un œuf de poule, allongée, adhérente au plan profond, dure, non fluctuante, peu sensible.

Opération. — La tumeur a envahi la face profonde du muscle qui est réséqué. Ablation incomplète, car la masse englobait la jugulaire interne et la partie supérieure de la carotide. Récidive et mort cinq mois après.

Examen de la tumeur. — De rares cellules embryonnaires, disposées le long des vaisseaux ; des îlots de cellules épithéliales, disposés parfois en tubes irréguliers. Par places, aspect d'épithélioma pavimenteux lobulé.

Obs. 42. — Quintrie, *Journ. méd. Bordeaux,* 1898. — Homme. Début, il y a trois ans, par petite tumeur sur le bord antérieur du sterno-mastoïdien. Cette tumeur acquit en deux ans la grosseur d'une noix, puis brusquement en quinze jours le volume d'une orange. Lannelongue supposa une adénite simple compliquée d'épithélioma, en somme un épithélioma ganglionnaire.

Opération. — Ablation ; résection d'un morceau de jugulaire interne entre deux ligatures.

Résultats immédiats : bons ; éloignés, inconnus.

Examen histologique (Sabrazès). — Epithélioma pavimenteux stratifié.

Obs. 43. — Perez, *Beitr. zur klin. Chir.*, 1899. — Homme, 61 ans. Début sept mois auparavant, par petite tumeur dure au côté droit du cou ; bientôt apparition d'une tumeur semblable au côté gauche. Pas de troubles fonctionnels. Tumeur du volume du poing, déprimée en son milieu par le sterno-mastoïdien, dure, mobile, indolore. Tumeur gauche plus petite, située sous l'angle de la mâchoire, très mobile.

Opération. — La tumeur droite est décortiquée ; grattage d'une matière caséeuse ; la tumeur gauche est adhérente à la veine jugulaire interne, au sterno-mastoïdien. L'ablation complète de l'une et l'autre tumeur est impossible. Tamponnement.

Résultats éloignés : manquent.

Examen histologique. — Carcinome fusiforme. Les boyaux cellulaires ne sont pas nettement séparés du stroma. Cellules arrondies, gros noyau. Par places, disposés en couches concentriques, globes épidermiques.

Obs. 44. — Perez, 1899. — Homme, 65 ans. Début trois mois auparavant, par tumeur de la région carotidienne et douleurs irradiées vers la région temporale. Tumeur, du volume d'une pomme, dure, peu mobile très douloureuse, remontant derrière l'angle de la mâchoire ; adhérente au sterno-mastoïdien qui est superficiel.

Opération (Czerny). — Extirpation ; résection de la carotide et de la veine jugulaire interne. Czerny n'ose pas enlever un noyau adhérent au vague dans la crainte d'une pneumonie.

Examen histologique. — Comme l'observation précédente.

Obs. 45. — Perez, 1899. — Homme, 58 ans. Début trois mois auparavant, par tumeur située sur le bord gauche du cou ; s'accroît rapidement sans gêne. Tumeur arrondie, du volume du poing ; dure, adhérente aux gros vaisseaux ; immobile dans la déglutition.

Opération (Jourdan). — La tumeur adhère à l'artère carotide externe ; il fallut lier la plupart de ses branches. Résection de la veine jugulaire interne. Résection du nerf grand hypoglosse qui traversait la tumeur.

Résultats immédiats. — Gangrène du pied droit : amputation au-dessus du genou ; gangrène du pied gauche. Récidive sur place. Mort de pneumonie.

Autopsie. — Nodules métastatiques dans le foie ; thrombose des veines iliaques, rénales, de l'aorte thoracique ; abcès du rein ; pyélonéphrite.

Examen histologique. — Boyaux cellulaires plexiformes. On trouve beaucoup de mitoses asymétriques, des vacuoles, des endroits nécrobiotiques, mais peu de couches concentriques. Infiltration abondante de petites cellules sur la périphérie de la tumeur. Pas de ganglions. Les thromboses des vaisseaux ont la structure des métastases ; les cellules présentent les mêmes caractères, la même disposition, séparées par un stroma conjonctif, contenant de petites cellules rondes ; de la fibrine, beaucoup de globules rouges.

Obs. 46. — Perez, 1899. — Homme, 28 ans. Début, six mois auparavant, par une tumeur située sur le côté droit du cou, au-dessous du maxillaire inférieur. Elle grossit et s'ouvrit après deux mois, donnant issue à une quantité considérable de pus. La tumeur se reforma , on l'incisa : il s'écoula du pus. La tumeur augmenta encore. Tumeur arrondie, du volume du

poing, située dans la région sous-maxillaire droite. Adhérence intime au bord inférieur du maxillaire ; pas d'adhérences aux parties molles du plancher buccal. Adhérence étendue à la peau, orifice fistuleux, pas de ganglions.

Opération. — Extirpation ; pas d'adhérences aux gros vaisseaux. La glande sous-maxillaire adhérente est enlevée avec la tumeur. On enlève quelques parcelles du maxillaire. La peau adhérente a été réséquée sur une si grande étendue qu'on fit une autoplastie qui ne tint pas (on avait employé le thermocautère).

Récidive deux mois après.

Nouvelle opération, deux mois et demi après la première. La récidive s'est faite dans la cicatrice qui est enlevée. Elle forme un noyau peu adhérent à la veine.

Résultats éloignés manquent.

Examen histologique. — Structure plexiforme typique. Cellules polyédriques de grosseur variable ; pas de ciment interstitiel ; disposition concentrique. Grande infiltration de cellules dans la capsule.

Obs. 47. — Perez, 1899. — Homme, 59 ans. Début six mois auparavant. Douleurs violentes, irradiées à l'oreille, et tumeur très dure située sur le côté droit du cou.

Opération (Czerny). — Ablation d'une grande étendue de peau. Résection de la jugulaire interne sur une étendue de cinq centimètres. Résection du pneumogastrique et de la carotide.

Récidive cinq mois après. Troubles respiratoires. Mort six mois après l'opération.

Examen histologique. — Travées cellulaires longues et anastomosées. Cellules très variables, petites, arrondies, ovoïdes ; grosses polyédriques riches en protoplasma. Vacuoles abondantes dans les cellules ; globes épidermiques. Stroma conjonctif avec cellules arrondies.

Obs. 48. — José Ribera y Sans, *Revista de medicina y Cirugia praticas*, 5 novembre 1899, p. 481-489. — *Epitelioma del Cuella.* — *Extirpacion con reseccion de octo centimetros de jugular interna* (Résumée). — Diego C..., âgé de 49 ans, entre à la clinique de San Carlos le 24 mai 1899. Rien à signaler dans ses antécédents.

Il y a six mois vit apparaître une grosseur sur la partie latérale droite du cou, ne provoquant qu'un peu de gêne et un peu de douleur à chaque mouvement de la tête.

La tumeur grossit très rapidement pendant les derniers mois et à son entrée avait le volume d'une orange. De forme ovoïde, cette tumeur était allongée dans le sens du s. c. m. avec lequel elle se confondait, s'étendant en haut jusque dans la région parotidienne, en bas jusque vers la clavicule. La consistance était dure, inégale.

La mobilité était faible et difficile à rechercher à cause de ses adhéren-

ces avec le s. c. m. surtout, car dans la profondeur elle paraissait relativement mobile.

La peau était normale ; il n'y avait pas d'adénopathie dans le creux sus-claviculaire et le creux axillaire ; l'état général était excellent.

Etant donné les caractères et l'évolution de la tumeur, on pose le diagnostic d'épithélioma, probablement « épithélioma primitif des ganglions du cou », les autres organes paraissant sains. D'après l'examen attentif de sa mobilité et de ses connexions probables, on conclut que la tumeur adhère du côté de la superficie au s. c. m., du côté de la profondeur au paquet vasculo-nerveux.

Opération le 30 mai 1899. — Incision suivant le grand axe de la tumeur étendue de l'angle de la mâchoire à la clavicule. On reconnaît que la tumeur adhère intimement par sa face externe à la partie profonde du s. c. m. ; ne pouvant l'attaquer par sa face superficielle à cause de ces adhérences on décide d'aller à la recherche du paquet vasculo-nerveux. En isolant peu à peu le bord antérieur de la tumeur, on arriva sur la carotide et le pneumogastrique qu'on reconnut isolables, par contre la jugulaire était intimement fusionnée avec la tumeur.

Devant la nécessité de la sacrifier on plaça une pince à sa partie inférieure près de la sous-clavière, puis après section du s. c. m. on put isoler le pôle inférieur puis le bord postérieur de la tumeur ; continuant la dissection vers le haut on isola le pneumogastrique et la carotide. Quant à la jugulaire, on dut, après section du s. c. m. au niveau du pôle supérieur de la tumeur, la lier avec une grande difficulté, à cause de sa profondeur, un peu au-dessous de l'angle de la mâchoire. La sectionnant alors en haut et en bas, on put énucléer la masse néoplasique.

Les suites opératoires furent normales, à part quelques légers phénomènes de compression et de l'œdème des voies respiratoires supérieures qui disparurent progressivement. Le malade sort guéri le 18 juin avec sa plaie cicatrisée et ne paraissant pas très gêné de l'absence d'une partie de son sterno-mastoïdien.

La tumeur mesurait 12 centimètres dans sa plus grande longueur, et il ne paraissait pas être resté de débris néoplasiques dans la profondeur du cou.

L'*examen microscopique* montra qu'il s'agissait d'un épithélioma.

Obs. 49. — Dr Ribera, *Académie royale de médecine de Madrid*, 9 février 1901. — *Extirpation d'une tumeur du cou. — Section du pneumogastrique. — Guérison.* — Homme de 62 ans entre à la clinique le 16 mai 1900 avec une tumeur de la région latérale gauche du cou.

On vit que la tumeur était circonscrite, non adhérente à la peau, indépendante des organes médians, mais englobait le paquet vasculo-nerveux et on pose le diagnostic d'épithélioma primitif du cou.

Comme l'état général était excellent on juge qu'on peut tenter une

opération, à la condition de sacrifier un ou plusieurs éléments du paquet vasculo-nerveux.

Opération le 9 juin 1900.

Longue incision suivant le bord antérieur du s. c. m. qui est mis à nu et on voit qu'il sera nécessaire de sectionner le muscle pour mettre à nu la face externe de la tumeur. On commence à disséquer la tumeur par sa partie inférieure et on constate que le paquet vasculo-nerveux est englobé ; mais néanmoins comme la tumeur était surtout adhérente à la gaîne cellulo-fibreuse des vaisseaux, on peut isoler de bas en haut jugulaire, carotide et pneumogastrique sur une certaine étendue, mais vers le haut il fut impossible d'isoler le nerf qui pénétrait dans la tumeur.

On coupa donc le pneumogastrique afin de réséquer la portion incluse dans la tumeur, mais en continuant à soulever la tumeur on s'aperçut que le nerf s'était creusé une sorte de canal à l'intérieur de la tumeur qui adhérait surtout au périnèvre et qu'il se dégageait avec la plus grande facilité ; le néoplasme s'énucléant facilement il était inutile de sacrifier le nerf et on anastomosa ses deux extrémités avec une soie fine.

Le reste de l'opération n'offrit rien de particulier. Les suites opératoires présentèrent quelques particularités intéressantes. Aussitôt après la cessation du sommeil chloroformique, on vit que le malade était entièrement aphone ; puis la voix reparut mais bitonale pour rester rauque jusqu'au moment du départ du malade. Pendant ces sept à huit premiers jours le malade eut quelques accès de suffocation. La respiration fut toujours lente et profonde ; le pouls resta ample et bien frappé.

L'*examen microscopique* montra qu'il s'agissait d'un *épithélioma*.

Obs. 50. — Shimank, *Philadelphia medical journal*, 1901. — Homme âgé se présente en 1898 avec une tumeur dans la partie supérieure du cou du côté gauche ; on fait le diagnostic d'épithélioma branchial.

L'opération fut faite et l'on réséqua avec succès la jugulaire interne et la carotide externe.

L'*examen histologique* de la pièce montra un épithélioma pavimenteux stratifié.

Le malade mourut deux mois après l'opération d'une récidive de son cancer ; il avait présenté en même temps une gangrène de la jambe droite (par embolie) ayant nécessité l'amputation.

L'*autopsie* montra que le diagnostic d'épithélioma branchial était exact.

Obs. 51. — Veau, Thèse de Paris, 1901. — *Epithélioma branchial du cou inopérable. — Mort.* — J. C..., jardinier, 48 ans, entre à l'hôpital Cochin, dans le service de M. Rieffel, le 26 septembre 1898, pour une tumeur ulcérée du cou.

Antécédents héréditaires. — Le malade n'a pas connu ses parents.

Antécédents personnels. — Pas de ganglions dans son enfance ; à l'âge

de 21 ans a eu la variole ; pendant la convalescence a eu de nombreux abcès, surtout autour du cou ; on lui fit là trois incisions, probablement très petites (il n'en reste pas de traces) ; en 1890, surdité bilatérale survenue sans cause connue, sans maladie, ni accident, ni écoulement d'oreille. Le malade parle d'un chaud et froid sans importance ; depuis sept ans la surdité a été progressive et actuellement elle est assez marquée.

La maladie actuelle a débuté vers le mois de juin 1898 (il y a trois mois) par une petite tumeur siégeant au-dessous de l'angle de la mâchoire gauche : elle était au début absolument indolente ; c'est le hasard qui l'a fait découvrir ; elle était tout à fait indépendante de la peau qui glissait sur elle ; aucune douleur n'accompagnait cette tumeur. Peu à peu elle grossit et atteignit le volume d'une grosse noix, elle se ramollit et commença à devenir douloureuse ; le malade alla voir un médecin, qui crut à un abcès et incisa : il s'écoula, dit le malade, un sang épais et jaunâtre. Cette incision ne soulagea pas le malade, l'orifice resta toujours ouvert depuis ce temps ; il s'écoula toujours du pus ; la tumeur grossit rapidement et devint de plus en plus douloureuse. En même temps le malade commençait à maigrir ; il n'a jamais éprouvé de difficulté de la déglutition, ni de la respiration. Bientôt gêné par ces douleurs et inquiété par le volume que prend la tumeur, il se décide à venir consulter et entre le 26 septembre à l'hôpital Cochin.

Le malade se présente avec un état général qui semble bon, quoiqu'il ait maigri d'une façon assez notable ; il présente dans la région cervicale gauche, une tumeur volumineuse siégeant dans la région sus-hyoïdienne et se confondant avec la saillie maxillaire : elle s'étend en avant jusqu'à la ligne médiane, en arrière jusqu'au sterno-mastoïdien, en haut elle se confond avec le maxillaire, en bas elle descend au-dessous de la saillie de l'os hyoïde, mais est séparée de la clavicule par un espace qui admet huit travers de doigt ; il existe à la surface un orifice bourgeonnant, fongueux, par où s'écoule une sérosité chargée de grumeaux et de sang quand on presse un peu fort ; les tissus avoisinants sont rouges et violacés ; à la palpation la tumeur est dure, irrégulière, ne présente pas de point manifestement fluctuant ; la tumeur est fusionnée avec la peau, elle ne semble pas être fusionnée avec le maxillaire, tout en étant immobile sur les plans sous-jacents ; par l'orifice fistuleux, on pénètre dans un trajet anfractueux, ramolli, saignant, profond de 3 centimètres ; nulle part on ne trouve de surface dénudée.

Il ne semble pas qu'il y ait de ganglions envahis secondairement.

Le malade n'accuse pas de troubles de la déglutition, ni de la respiration. M. Rieffel, après avoir examiné avec soin la cavité buccale, fait le diagnostic d'épithélioma primitif des ganglions du cou, mais en raison de l'étendue de la tumeur et des adhérences, il ne croit pas une intervention utile.

Bientôt il se forme, au-dessous de l'orifice déjà existant, deux autres ulcérations à bord adhérent ; un morceau de la tumeur est prélevé par un

interne du service, mon ami Leven, pour en faire l'examen histologique.

En voyant qu'on ne veut pas l'opérer, le malade quitte l'hôpital le 15 octobre.

J'ai su depuis qu'il était rentré chez lui, mais l'état général baissa rapidement et j'ai appris qu'il était mort en février 1899.

Examen histologique (Résumé) fait aux dépens d'un fragment prélevé sur le vivant dans un bourgeon néoplasique exubérant : à un faible grossissement on voit que la tumeur a un aspect presque homogène : on peut cependant y distinguer :

a) *Des cellules fondamentales* qui forment la masse de la tumeur et se présentent sous des formes variées ; dans les points où elles semblent avoir subi le minimum de modifications, ce sont des éléments volumineux de 12-14 μ ; le corps protoplasmique est peu abondant, tantôt ovalaire, tantôt en raquette et très souvent étoilé ; le noyau est volumineux, arrondi, souvent étranglé au centre ; il possède ordinairement un gros nucléole, quelquefois remplacé par plusieurs grains chromatiques. Ces cellules en certains points sont serrées les unes contre les autres, presque en contact immédiat ; sur d'autres elles sont séparées par un tissu myxomateux.

Au niveau de la partie la plus externe, à la surface superficielle de la tumeur, on remarque une quantité considérable de formations rappelant les globes épidermiques.

b) *Du tissu conjonctif.* — Le tissu conjonctif adulte est très peu abondant ; il a subi sur la plus grande partie de son étendue la dégénérescence myxomateuse.

On remarque également une infiltration de cellules embryonnaires abondantes surtout à la périphérie de la tumeur. Les vaisseaux sont peu abondants dans les coupes ; il existe des suffusions sanguines à la périphérie.

Obs. 52. — Richelot, *Bulletins de l'Académie de médecine*, 1902, p. 94. — *Epithélioma primitif du cou d'origine branchiale.* — Jules César, 55 ans, chapelier, entre à l'hôpital St-Louis le 20 août 1901 portant dans la moitié droite du cou une tumeur dont il fait remonter le début au mois de mars ou avril. Elle occupe les régions carotidienne et sous-maxillaire, remontant en haut jusqu'à l'angle de la mâchoire, en bas s'arrêtant dans le voisinage de la clavicule, offrant une configuration générale ovoïde, allongée de haut en bas. Sa nature maligne ne fait pas de doutes, attestée par sa consistance ligneuse, ses limites indécises, son adhérence au s. c. m., son évolution enfin. Elle offre d'ailleurs l'aspect clinique vulgaire des cancers secondaires consécutifs à des épithéliomas buccaux et pharyngés.

Avant d'arriver à St-Louis le malade avait séjourné dans un autre hôpital où l'on refusa de l'opérer, bien qu'il ait attendu plus de six semaines la détermination du chirurgien. Il présentait à la vérité un signe assez troublant : de la dysphagie et un peu de raucité de la voix, ce qui avait fait songer à une origine profonde. Pourtant l'examen de la cavité bucco-

pharyngienne dans tous ses recoins, et de l'œsophage, et du larynx n'ayant fourni que des résultats négatifs, il faut admettre qu'un point de départ muqueux profond est très improbable et qu'il s'agit vraisemblablement d'une tumeur maligne autonome.

Le malade souffrait beaucoup de sa dysphagie et de douleurs irradiées sur le trajet des branches superficielles du plexus cervical ; il était tourmenté par une toux sèche, extrêmement gênante. L'état général s'altérait ; il fallait bien tenter quelque chose. Une intervention semblait à la rigueur possible, la tumeur étant encore mobile sur les parties profondes.

Opération le 13 septembre 1901.— Deux incisions découvrirent la tumeur, l'une longitudinale dans la direction du s. c. m. et allant de l'insertion mastoïdienne à l'insertion claviculaire de ce muscle, l'autre perpendiculaire à la première et partant de celle-ci menée transversalement dans la région sous-maxillaire droite. L'extirpation fut des plus laborieuses. Le s. c. m. était largement envahi ; il fut réséqué dans toute son étendue, en respectant toutefois le nerf spinal.

La veine jugulaire interne englobée dans la masse dut être liée en haut dans le voisinage de la base du crâne, en bas près de sa terminaison. Elle était oblitérée dans son passage à travers le néoplasme, ce qui la rendait méconnaissable dans son étendue sous-jacente. La pointe du bistouri y pénétra et à sa suite un peu d'air dans la circulation veineuse, accident qui n'eut d'ailleurs aucune conséquence et n'apporta aucun trouble dans la suite de l'opération. La veine fut immédiatement pincée et liée tout près de son confluent avec la veine sous-clavière. Les carotides furent complètement disséquées. Le pneumogastrique adhérent à la masse dut être sacrifié. La glande sous-maxillaire en connexion étroite avec la tumeur fut aussi enlevée.

Les jours suivants le malade toussa un peu plus qu'il ne le faisait auparavant et d'une façon plus rauque ; en même temps sa voix était bitonale, ce qui était dû à une paralysie de la corde vocale droite.

Il ne se montra jamais rien d'alarmant du côté des bronches et des poumons et peu à peu une suppléance s'étant faite par la corde vocale gauche, la voix redevint normale. La plaie se cicatrisa rapidement et le 15e jour on supprimait tout pansement.

L'*examen histologique* montra qu'il s'agissait d'un épithélioma pavimenteux à globes cornés des plus typiques.

Le malade était deux ans après hospitalisé à Bicêtre, sans trace de récidive ; mais nous n'avons malheureusement pu avoir de ses nouvelles depuis ; d'après la surveillante de la salle des chroniques il doit être mort.

Obs. 53. — Fredet et Chevassu, *Bulletins de la Société anatomique*, 1902, p. 646-648. — *Epithélioma branchial de la région sous-maxillaire gauche.* — Sc... Pierre, 55 ans, entre à l'Hôtel-Dieu le 1er mai 1901 pour une hydrocèle gauche assez volumineuse qui le gêne depuis plusieurs années. Il

attire accessoirement notre attention sur « une glande » qui se développe depuis quatre mois dans sa région cervicale gauche.

Au début de l'année le malade a souffert de la gorge pendant quelques jours. Huit jours plus tard il a remarqué par hasard sa tumeur, alors petite, toute indolore, assez mobile. Depuis, la tumeur s'est accrue progressivement ; elle est un peu douloureuse depuis deux mois.

Actuellement, on constate au niveau de l'angle gauche de la mâchoire, une tumeur du volume d'un œuf de poule, ovoïde, à grand axe vertical. Ses contours sont assez faciles à délimiter ; on la sépare nettement du maxillaire en avant, en arrière elle est en partie recouverte par le bord antérieur du sterno-mastoïdien. En haut elle se met au contact de la masse parotidienne, en bas enfin elle se continue avec une seconde masse, verticalement allongée, qui se perd sous les fibres du sterno-mastoïdien.

L'ensemble de la tumeur est de consistance dure, égale partout ; il existe une certaine mobilité transversale. La pression provoque une douleur peu accentuée. L'état général est excellent.

Il s'agissait, à n'en pas douter, d'un néoplasme. Ce n'était pas un épithélioma secondaire des ganglions du cou : M. Bonnier, chef de clinique laryngologique à l'Hôtel-Dieu, avait fait un examen soigneux des cavités buccale, pharyngienne et laryngée sans rien trouver, le malade ne présentait nulle part ailleurs de traces d'une néoplasie primitive ; le traitement chirurgical de son hydrocèle montra que l'on ne pouvait pas penser de ce côté à une tumeur du testicule.

Nous avions donc affaire à une néoplasie primitive de la partie supérieure du cou. Il ne s'agissait pas d'une tumeur de la parotide. Par exclusion nous arrivons au diagnostic d'épithélioma branchial.

Nous avons pratiqué l'extirpation le 11 mai 1901. Une longue incision parallèle au bord antérieur du sterno-mastoïdien a conduit directement sur la tumeur. Tout de suite nous avons constaté que les adhérences étaient extrêmes et que la tumeur faisait corps avec tous les organes avoisinants. Après avoir longuement cherché à l'extirper sans entamer les gros vaisseaux, nous avons dû pratiquer la ligature de la carotide primitive et de la jugulaire interne, la tumeur a pu alors plus facilement être disséquée de bas en haut. Il restait, l'ablation terminée, une vaste excavation dans laquelle toute trace de paquet vasculo-nerveux avait disparu.

Malgré la longue durée de l'intervention et la gravité du shock opératoire, les suites ont été des plus simples : pas de troubles cérébraux, pas de fièvre. Les drains furent enlevés le troisième jour ; la cicatrisation était complète en quinze jours. Mais à sa sortie le malade conservait une induration profonde, et dès ce moment nous étions peu rassurés sur les résultats définitifs de notre opération.

La récidive a été très rapide. Deux mois ne s'étaient pas écoulés que le malade se présentait à la consultation d'un hôpital voisin avec un gonflement massif, subinflammatoire de la région cervicale. La cicatrice était si peu visible, l'amélioration par un traitement ioduré d'épreuve fut si mar-

quée, qu'on porta le diagnostic d'actinomycose cervicale. Pendant deux mois la tumeur régressa sous l'influence du traitement ; elle avait fini par diminuer de près de moitié. Puis peu à peu l'envahissement reprit sa marche : la tumeur devint énorme. Nous l'avons vue s'ulcérer sous nos yeux à l'Hôtel-Dieu ; le malade s'est cachectisé lentement, en proie à des douleurs terribles. Il est à Brévannes depuis quinze jours. Quand le moment sera venu, et nous croyons qu'il est proche, nous viendrons vous justifier, pièces en main, le diagnostic d'épithélioma branchial que nous avons porté.

Examen macroscopique. — La tumeur se présente en deux fragments : la grosse masse supérieure ; la petite masse inférieure.

La grosse tumeur est irrégulièrement arrondie ; elle présente à sa face interne une gouttière profonde dans laquelle est logée la carotide primitive qu'on en sépare assez facilement ; une partie du sterno-mastoïdien a été enlevée avec la tumeur et forme sa face postérieure. La petite tumeur, plus régulière, est plongée dans une gangue adipeuse épaisse ; de gros nerfs descendent à sa face postéro-interne.

Sur la surface de coupe, la tumeur présente en tous ses points un aspect analogue : elle est d'un blanc jaunâtre, parcourue par des travées plus blanches qui limitent autant d'alvéoles remplis par une substance demi-molle. La plupart de ces alvéoles sont à peine visibles à l'œil nu. Certains sont volumineux, formant une cavité du volume d'un pois, remplie d'un magma d'apparence caséeuse.

A la périphérie la tumeur s'infiltre dans les muscles et dans la gaîne, sans limites précises. Ce n'est qu'en quelques points qu'elle présente une capsule de strates conjonctifs superposés.

Examen microscopique. — Des coupes ont été pratiquées dans des points divers de la tumeur. L'examen microscopique a donné les résultats suivants :

La tumeur est formée par des lobules d'épithélioma pavimenteux sans globes cornés, plongés dans une trame épaisse de tissu fibreux. Les lobules épithéliomateux ont des formes et des dimensions très variables. Ils sont formés de cellules intimement accolées ; au niveau de beaucoup d'entre elles il est facile de déceler l'existence d'un ciment intercellulaire. Ces cellules ont toutes un noyau volumineux, fortement coloré ; les mitoses sont nombreuses : ce sont des éléments cancéreux.

La couche périphérique des cellules du lobule repose sur une membrane limitante qui sépare le lobule du tissu conjonctif ambiant. Par points cependant, cette limite basale disparait et de grosses cellules épithéliomateuses s'infiltrent dans les espaces conjonctifs.

Les cellules augmentent en général de volume, en allant de la périphérie du lobule à son centre. Au centre même, elles sont le plus souvent en dégénérescence granulo-graisseuse. Beaucoup de lobules sont ainsi creusés à leur centre par une cavité dont les cellules néoplasiques forment la paroi régulière. La cavité peut être limitée par une ou deux épaisseurs de cel-

lules seulement. C'est un aspect fréquent d'ailleurs dans les épithéliomas pavimenteux lobulés du type muqueux : Malassez le disait caractéristique.

La trame conjonctive est en général dense. Les fibres conjonctives sont tassées les unes contre les autres. Les cellules fixes sont peu nombreuses en certains points, beaucoup plus rapprochées dans d'autres. Cette richesse du tissu fibreux explique peut-être l'amélioration passagère qu'a donnée le traitement ioduré.

La constitution histologique est la même dans les nombreux points de la tumeur que nous avons examinés. A la périphérie, on voit le néoplasme s'infiltrer dans les membranes voisines, entourer les vaisseaux et les nerfs. Cet envahissement épithéliomateux est précédé par une abondante infiltration embryonnaire.

Obs. 54. — Lapeyre, *Gazette des hôpitaux*, 16 septembre 1902. — *Epithélioma branchial du cou.* — X... Germain, 60 ans environ, cultivateur de la Lozère, entre le 24 août 1898 à l'hôpital St-Eloi de Montpellier, dans le service de M. le professeur Forgue que je suppléais, pour une tumeur du cou.

Antécédents héréditaires. — Nuls.

Antécédents personnels. — Santé habituelle excellente. Le malade ne se souvient pas d'avoir été malade.

Maladie actuelle. — Il y a environ quatre mois ce malade était en bonne santé lorsqu'il s'aperçut de l'existence à la partie moyenne et droite du cou d'une tumeur qui a grossi assez rapidement, jusqu'à atteindre ces jours derniers le volume d'un œuf de dinde. Pendant les premières semaines la tumeur était absolument indolente. Mais bientôt celle-ci devint gênante par son volume dans les mouvements du cou et le malade éprouva à son niveau des sensations douloureuses qu'il compare à des piqûres d'aiguille, des tiraillements avec irradiations dans le côté droit de la face. Sur les conseils de son médecin il vient à Montpellier et entre à l'hôpital.

Examen à l'entrée, 25 août 1898. — Le malade est un vieillard encore vigoureux, bien constitué, sans stigmates de tuberculose ni de syphilis. Il porte au niveau de la partie moyenne du cou du côté droit un tumeur ayant presque le volume du poing fermé en soulevant la peau qui est normale. Cette tumeur a la forme d'un ovoïde régulier à grand axe légèrement oblique en bas et en dedans presque transversal. La surface est à peu près régulière, non bosselée et la palpation la délimite facilement. En haut elle ne dépasse pas une ligne passant par l'os hyoïde ; en bas elle plonge profondément de trois travers de doigt environ au-dessus de la clavicule ; en dedans elle arrive à un doigt de la ligne médiane ; en arrière elle se perd sous le s. c. m. qu'elle soulève et auquel elle paraît fixée. La consistance est dure, rénitente seulement à sa partie antérieure, plus accessible à la palpation. On ne sent pas de fluctuation ; elle donne au contraire la sensation d'une tumeur solide avec une « carapace » dure. Elle est absolument indolente à la palpation, légèrement mobile quand le

s. c. m. n'est pas contracté dans le sens vertical, complètement irréductible, mais on sent qu'elle est soulevée par des battements synchrones aux battements du pouls. La tumeur ne subit pas l'ascension laryngée pendant la déglutition.

L'auscultation répétée plusieurs jours de suite ne permet pas d'entendre de bruits de souffle. D'ailleurs il n'existe aucune modification circulatoire dans les territoires environnants. L'examen du cou montre qu'il n'existe pas d'adénites dans les régions sous-maxillaires, ni dans la région carotidienne gauche. Les lèvres et la muqueuse buccale paraissent saines. On ne trouve sur les téguments de la face et de la tête aucune lésion qui ait pu déterminer une adénopathie cervicale secondaire. L'état général du malade est médiocre. Il a maigri notablement, dit-il, depuis deux mois, mais n'a pas perdu ses forces. La voix est légèrement rauque, mais elle est ainsi depuis très longtemps. Pas de troubles respiratoires, artériosclérose marquée.

Diagnostic. — Nous portons par exclusion le diagnostic de « cancer branchiogène ». L'âge du malade, la rapidité d'évolution de la tumeur, son siège, ses caractères, l'intégrité du système lymphatique du cou nous permettent d'éliminer l'hypothèse : *a*) d'une adénopathie tuberculeuse ; *b*) d'une adénopathie néoplasique secondaire ; *c*) d'un kyste branchial ; *d*) d'un goître développé aux dépens d'une thyroïde accessoire ; *e*) d'un anévrysme carotidien. Mais comme l'examen clinique ne permet guère d'être très affirmatif et surtout de prévoir si une extirpation complète n'est pas possible on propose l'opération au malade qui l'accepte.

Opération, 28 août 1898. — Ether. Incision verticale sur la partie la plus saillante de la tumeur qui adhère à la gaîne du s. c. m. ; elle est entourée par une atmosphère de tissu conjonctif induré et on se rend compte immédiatement que l'extirpation totale de la tumeur est impossible.

On pense à un paquet d'adénites suppurées avec péri-adénite. On incise le pôle antérieur de la tumeur qui a été libéré partiellement ; il en sort un liquide louche, épais, et quelques débris jaunâtres ayant l'aspect de tissu sphacélé.

Le doigt introduit dans la cavité sent un étranglement à la partie moyenne de la tumeur ; en ce point la paroi est épaissie et d'une dureté ligneuse. Sa surface est recouverte de mamelons arrondis peu saillants et très lisses. On fait l'ablation de la partie antérieure de la tumeur que l'on peut libérer avec les ciseaux mousses. On évacue le plus possible la partie profonde à la curette. Le doigt introduit sent les battements de la carotide qui paraît « enchâssée » dans la paroi du kyste. Pas d'hémorragie. On draine et on suture aux crins de Florence. Pansement compressif.

Suites opératoires excellentes.

Le contenu de la poche, examiné histologiquement, permet de penser qu'il s'agit non pas d'un gâteau de ganglions, mais d'un cancer branchiogène.

Je tente alors une 2e opération le 30 août 1898. Ether. Désunion de la

ligne de sutures. On enlève par fragmentation la presque totalité de la poche qui adhère à la veine jugulaire interne. On extirpe deux ganglions qui sont accolés au pôle supérieur de la paroi au voisinage de l'angle de la mâchoire.

L'extirpation est difficile : on doit sculpter la poche dans un tissu conjonctif induré sous-vasculaire. Sutures aux crins. Drainage. Pansement compressif. Suites opératoires bonnes. On enlève le drain le 10e jour, les fils le 12e. Le malade sort le 15 septembre. Toute la région carotidienne droite est indurée et légèrement douloureuse à la pression.

Nous avons appris que ce malade avait succombé, environ deux mois après, à une récidive.

Examen anatomo-pathologique, par M. Bosc (résumé). — Le fragment de la poche enlevé dans la première opération est formé par de gros bourgeons irréguliers à surface lisse, appliqués les uns contre les autres, de sorte que les irrégularités de la surface sont légères et donnent simplement l'impression d'une surface mamelonnée. Leur couleur est gris jaunâtre, leur consistance est assez dure, mais par endroits leur surface est désagrégée et présente des effilochures qui baignent dans le liquide de la cavité ; on constate encore des parties hémorrhagiques. La surface de section a une couleur gris jaunâtre au niveau des mamelons et y présente une résistance modérée ; en allant vers la paroi externe la consistance devient fibreuse, le tissu résiste beaucoup plus au couteau et on arrive enfin à une couche de tissu musculaire complètement adhérente et formée par des faisceaux du s.c.m.

La surface interne de ces parties est irrégulièrement mamelonnée ; cet aspect est dû à des bourgeons serrés les uns contre les autres, à surface lisse, de couleur blanchâtre ou blanc jaunâtre chez quelques-uns, violacée et hémorragique.

Sur la surface de section, dans les points les plus épais, on trouve à la périphérie un tissu fibro-musculaire ou fibro-adipeux ; en dedans un tissu fibreux dense, coriace au couteau, fortement vascularisé et enfin un tissu de consistance variable suivant les points, hémorragique par places et qui forme les bourgeons dont nous venons de parler.

Examen microscopique. — A. *Contenu.* — Le liquide renfermé dans la cavité du bissac de la tumeur était jaunâtre, trouble et avec lui s'est évacué un fragment de tissu sphacélé blanchâtre. Le liquide renfermait des leucocytes mono et polynucléaires et des cellules polymorphes. La dissociation du petit lambeau solide sphacélé montre qu'il est formé par un tissu conjonctif fasciculé et par des cellules épithéliales qui sont parfois agglomérées et constituent un globe épidermique bien caractérisé.

B. *Contenant.* — Les bourgeons sont formés par des mamelons inégaux de tissu conjonctif, infiltrés de cellules rondes ; quelques-uns de ces bourgeons sont dépourvus de tout revêtement et leur surface est en contact direct avec le liquide contenu dans la cavité.

L'infiltration cellulaire est très intense à la surface des bourgeons et

coïncide en de nombreux endroits avec des hémorragies en nappe ou en foyers limités et aboutit à la dissociation et à la nécrose.

Certains mamelons présentent à leur surface des amas épithéliaux rappelant le revêtement épidermique, qui par endroit se sont desquamés et ont formé des bourbillons nécrosiques.

En d'autres points les bourgeons sont revêtus d'une couche continue d'épithélium formé de cellules superposées, formant une stratification de 7 ou 8 couches dont l'ensemble rappelle l'aspect de la peau. Dans la partie superficielle et moyenne les cellules prennent une orientation particulière et arrivent à constituer des globes épidermiques.

A un fort grossissement les cellules des couches moyenne et profonde présentent les caractères de cellules malpighiennes augmentées de volume.

On est donc en présence d'un *épithélioma pavimenteux lobulé* identique comme structure générale à ceux de la peau.

Le stroma dans lequel évoluent les traînées épithéliales est un tissu conjonctif assez lâche, d'aspect variable suivant les points considérés.

Nous avons noté macroscopiquement l'existence de points superficiels de sphacèle et d'un bourbillon nécrosique dans le liquide qui remplissait la cavité.

La nécrose est parfois superficielle, mais elle peut être beaucoup plus étendue, prendre tout un bourgeon volumineux et s'enfoncer dans la profondeur ; elle est en rapport avec un processus d'épaississement de la paroi interne des vaisseaux aboutissant à l'oblitération complète des artères et des veines.

Obs. 55. — Fredet et Chevassu, *Bulletins de la Société anatomique*, juillet 1902, p. 621-622. — *Epithélioma branchial intra-parotidien.* — Fl... Léon, 50 ans, entre à l'Hôtel-Dieu, salle St-Landry, n° 26, le 8 janvier 1902 pour une tumeur de la parotide. Il a remarqué sa tumeur par hasard en 1899, il y a trois ans ; elle s'est accrue lentement, progressivement, sans douleur. Mais depuis deux mois elle a accéléré sa marche ; elle est devenue légèrement douloureuse et le malade s'est décidé à la montrer au chirurgien.

La tumeur occupe la région parotidienne du côté droit, elle a le volume du poing. Sa surface est bosselée, la peau est légèrement rouge à son contact ; ses limites sont assez nettes : en haut elle se perd sous le lobule de l'oreille qu'elle écarte en dehors, en le dédoublant ; en avant elle est limitée par le bord postérieur de la branche montante du maxillaire ; en arrière elle se développe vers la nuque et disparaît sous le sterno-mastoïdien qui la bride ; en bas elle atteint le bord supérieur du cartilage thyroïde. A la palpation, la masse est dure, elle présente même à sa partie moyenne une zone particulièrement dure ; vers la partie inférieure un point plus mou, rénitent fait penser à une formation kystique. La peau est légèrement adhérente à la surface de la tumeur ; c'est, au point culmi-

nant, une véritable peau d'orange. Dans la profondeur, la tumeur est comme enclavée ; elle est tout à fait immobilisée tant dans le sens antéro-postérieur que dans le sens vertical ; cependant les mouvements d'ouverture de la mâchoire sont peu gênés encore. Par le toucher pharyngien, on constate que la tumeur est au contact du pharynx et le fait bomber légèrement ; on ne remarque d'ailleurs rien d'anormal à l'amygdale ni dans la région de l'arrière-pharynx.

Il n'existe aucune trace de paralysie faciale, pas de troubles auditifs. Les battements de la temporale du côté malade ont l'ampleur des battements du côté opposé.

L'état général est excellent. Les seuls signes fonctionnels sont en somme une gêne peu marquée des mouvements de mastication et des douleurs locales légères sans irradiations.

On porta sans hésitation le diagnostic de tumeur de la parotide : c'était apparemment une tumeur mixte et l'inégalité de consistance, le point particulièrement dur plaidaient en faveur de cette hypothèse ; mais étant donné l'accroissement rapide, les douleurs légères, l'adhérence à la peau on pensa que cette tumeur mixte entrait en dégénérescence maligne.

L'immobilité fut attribuée à un enclavement plutôt qu'à des adhérences et l'on résolut d'opérer.

Opération le 14 janvier. — M. Mauclaire entreprit l'opération qui fut continuée par nous ; il pratiqua une incision en T descendant très bas et s'étendant loin en avant. Dès ce moment on put constater que les adhérences de la tumeur étaient intimes et prévoir que l'extirpation serait difficile. Lentement, la masse fut disséquée, sculptée en quelque sorte en arrière, en bas, puis en haut ; mais elle ne put être arrachée qu'après ligature des gros troncs vasculaires profonds auxquels elle tenait et qui lui formaient d'énormes pédicules en haut et en bas surtout. A la partie antérieure la masse était formée par une portion de parotide saine et la libération fut plus facile à ce niveau ; la tumeur enlevée on pratiqua rapidement les ligatures sans perdre le temps de rechercher la topographie exacte des vaisseaux sectionnés (1). L'opération avait été longue ; elle fut terminée par un tamponnement avec réunion partielle.

Le shock avait été intense. Pendant deux jours le malade parut se remonter sous l'influence des injections de sérum ; il restait cependant dans un état demi-comateux. Au troisième jour la température s'éleva. L'opéré mourut le sixième jour, emporté dans un mélange d'accidents infectieux et de troubles cérébraux. Il ne fut pas possible de pratiquer l'autopsie.

Voici quels ont été les résultats de l'examen anatomique.

Examen macroscopique. — Le volume de la tumeur enlevée n'atteint pas tout à fait le volume du poing. Sa forme est dans l'ensemble assez régu-

(1) Seul le grand sympathique avait été vu nettement et arraché au cours de l'extirpation ; il est très probable que le gros pédicule inférieur était formé par la carotide et la jugulaire, mais nous n'osons pas l'affirmer.

lièrement arrondie ; la face externe présente cependant un sillon vertical peu profond qui la divise superficiellement en deux parties, une antérieure et une postérieure. L'aspect extérieur est très variable suivant les points ; en avant on voit des grains parotidiens normaux d'apparence ; ils se prolongent sur la tumeur : à sa face externe et à sa face inférieure, beaucoup ; à sa face interne, moins ; à sa face supérieure, peu.

La partie postérieure de la masse, très irrégulièrement bosselée, est cachée par endroits sous des débris de muscles qui lui adhèrent et qu'elle infiltre ; en d'autres points, elle est limitée par une capsule fibreuse, épaisse, rougeâtre. Sur une coupe horizontale intéressant toute la tumeur d'avant en arrière on distingue en avant un amas de lobules parotidiens : ils forment le tiers de la masse et leur ensemble présente une forme en croissant dont les deux cornes s'effilent à la surface de la tumeur. La tumeur proprement dite est en arrière, déprimant fortement la parotide au niveau de sa partie moyenne. Cette deuxième portion est rose à la périphérie, jaunâtre à la partie moyenne, rouge au centre.

Le centre est constitué par un magma friable sans limites précises. Le reste de la tumeur est dur, formé de travées blanchâtres très rapprochées, limitant entre elles des lobules plus jaunes et de consistance moins ferme.

Sur le bord postérieur on aperçoit trois ganglions du volume d'une noisette, ils sont encastrés dans la tumeur qu'ils débordent à peine ; leur coque est bien visible ; leur centre a l'aspect jaunâtre de l'ensemble du néoplasme. La zone de séparation entre les glandules parotidiennes (nous n'osons pas dire encore la parotide tout entière) et la tumeur n'est, en aucun point, indiquée par une ligne nette. Cependant sur des coupes horizontales faites à la partie supérieure et à la partie inférieure la limite est marquée par une ligne irrégulière de lobules accolés les uns aux autres. Mais sur toutes les coupes pratiquées dans les zones moyennes la tumeur et les lobes se pénètrent et se fusionnent sans limites précises ; il est impossible de dire à l'œil nu où la glande commence et où la tumeur finit.

Examen microscopique. — Des fragments nombreux ont été prélevés pour l'examen histologique, en pleine tumeur et à la périphérie ; la plupart comprenaient à la fois la tumeur, la parotide et la zone intermédiaire. Le néoplasme est un *épithélioma pavimenteux* absolument typique. La plupart des lobules ont leur centre en transformation cornée ; au milieu de la tumeur, surtout, on rencontre des globes épidermiques énormes ; à la périphérie l'évolution cornée est plus rare. A ce niveau, les lobules ont d'ailleurs des dimensions beaucoup plus restreintes qu'au centre de la tumeur. Le tout est plongé dans des travées plus épaisses de tissu conjonctif, riche en cellules.

Sur certains points de la périphérie, on voit la tumeur infiltrer les muscles et une réaction embryonnaire vive semble répondre à cet envahissement. Les ganglions, à la coupe, présentent le même aspect que le reste

de la tumeur ; on retrouve à peine, sur les bords, quelques mailles de tissu réticulé, infiltré de cellules caractéristiques.

Nos recherches ont porté principalement sur les zones de transition entre la tumeur et la parotide. Sur certaines coupes, celles de la partie supérieure et de la partie inférieure, où l'on entrevoyait déjà à l'œil nu une ligne de séparation, la disposition est très simple : la tumeur pousse devant elle une sorte de coque conjonctive peu riche en cellules, riche en fibres disposées parallèlement les unes aux autres ; et c'est cette coque qui se met au contact des acini parotidiens. Ceux-ci sont légèrement bouleversés et dissociés ; ils sont atrophiés surtout, si on les compare aux acini de la glande normale qu'on retrouve un peu plus loin.

Les coupes intéressantes sont celles qui ont été pratiquées à la partie moyenne du néoplasme. Là, pas de barrière fibreuse marquant la limite entre la parotide et la tumeur : on passe de l'une à l'autre par transitions insensibles et la zone de transition a la structure suivante :

En partant des acini glandulaires sains, on sent peu à peu les acini s'aplatir et diminuer de volume ; ils s'écartent les uns des autres et dans les espaces qui les séparent apparaissent des cellules d'aspect embryonnaire, assez petites, à noyau remplissant presque toute la cellule. On arrive ainsi à une zone où les acini dissociés sont difficilement reconnaissables au milieu des cellules embryonnaires qui les entourent. Plus loin les cellules éparses diminuent de nombre, entre elles s'interposent des lames de plus en plus épaisses de tissu fibreux et dans leur intervalle on arrive encore à retrouver, étouffé, un acinus glandulaire. Enfin dans ce tissu fibreux apparaît le premier lobule néoplasique, petit lobule formé de grosses cellules peu adhérentes les unes aux autres, à noyau énorme et à protoplasma très trouble. Plus loin encore les lobules augmentent de nombre et de volume et l'on est ainsi conduit par transitions insensibles jusqu'aux lobules à formations cornées.

Il est impossible, après l'étude de pareilles coupes, d'admettre que l'épithélioma provient de l'épithélium parotidien. Celui-ci ne prolifère pas ; il est dissocié, envahi et atrophié par une tumeur d'une autre origine. Cette tumeur a les caractères de l'épithélioma branchial ; nous affirmerions plus hautement encore qu'elle en était un véritablement, si l'autopsie nous avait permis de constater d'une façon certaine que l'œsophage ou le larynx était indemne de tout néoplasme primitif.

En résumé cette tumeur qui était cliniquement un cancer de la parotide était histologiquement un épithélioma pavimenteux lobulé corné.

Obs. 56. — Reclus et Chevassu, in thèse Deytieux, Paris, 1903. — *Branchiome sous-angulo-maxillaire. — Opération. — Récidive.* — Le nommé C..., âgé de 29 ans, entre à l'hôpital Laennec, le 30 mai 1902, pour une tumeur située au-dessous et en arrière de l'angle de la mâchoire du côté gauche.

Le début remonte à 18 mois ; à la suite d'un mal de gorge le malade

aurait senti une petite glande qui aurait grossi lentement et aurait présenté une allure inflammatoire, au début de l'année, pendant quelques jours.

Actuellement la tumeur est limitée en avant par la branche montante de la mâchoire, en arrière par le sterno-mastoïdien, dont elle se dégage en bas au niveau de l'os hyoïde qu'elle déborde ; dans la profondeur elle refoule la paroi pharyngienne vers la ligne médiane.

La surface est à peu près lisse, la consistance dure, presque ligneuse sous les téguments normaux ; elle est comme enclavée dans la profondeur et on peut à peine lui imprimer quelques mouvements de latéralité. Trois petites masses plus mobiles et qui paraissent être des ganglions dégénérés existent autour du néoplasme.

L'état général n'est pas mauvais ; le malade ne présente aucun trouble fonctionnel et l'examen oto-rhino-laryngologique pratiqué par M. Castex n'a rien révélé de particulier.

Opération, le 30 mai 1902, M. Reclus.

Extrêmement laborieuse, malgré une très large incision cutanée ; la tumeur adhérait partout : aux muscles, aux os, aux vaisseaux, aux nerfs, et lorsque l'opération fut terminée on avait sectionné la carotide primitive en bas, la carotide interne et la carotide externe en haut, la veine jugulaire interne dont un long segment était inclus dans le tissu néoplasique, le nerf grand sympathique, le pneumogastrique et le grand hypoglosse.

Dès que le malade fut sorti du sommeil chloroformique on constata une légère paralysie faciale gauche et un myosis très accentué du même côté.

Le lendemain état satisfaisant, malgré une agitation considérable, quand brusquement en s'asseyant sur son lit le malade retombe brusquement frappé d'un ictus : tout le côté droit du corps est paralysé.

La perte de connaissance dura 36 heures, puis le malade sortit peu à peu de sa torpeur et l'on put constater alors qu'il était à la fois hémiplégique et aphasique.

La plaie se cicatrisa rapidement, les troubles moteurs s'atténuèrent et le malade put quitter l'hôpital le 10 juillet.

Le 4 février 1903, il est examiné par M. le professeur Debove qui en fait l'objet d'une clinique : il constate que l'œil gauche est plus enfoncé dans l'orbite et qu'il y a un myosis accentué (section du sympathique) ; il y a une hémiparalysie et une hémiatrophie de la langue (section de l'hypoglosse) ; il y a de la raucité de la voix due à une paralysie de la corde vocale gauche vérifiée au laryngoscope (section du pneumogastrique) ; mais il n'existe aucun trouble cardiaque ni pulmonaire ; de son hémiplégie (ligature de la carotide interne) il ne reste qu'une légère paralysie faciale et de la paraphasie, mais il présente depuis la fin de 1902 des crises d'épilepsie jacksonnienne dues vraisemblablement aux lésions cérébrales consécutives à la ligature de la carotide.

Récidive. — Le 5 mars le malade revient avec quelques petits noyaux

indurés à la partie inférieure de sa cicatrice ; la récidive est manifeste et le malade entre à nouveau à l'hôpital au début de juillet.

Nouvelle opération le 15 juillet 1903, extrêmement laborieuse ; on a dû disséquer le tronc de la carotide primitive qu'on lie ainsi que la jugulaire interne ; les nerfs ont été sans doute recoupés de nouveau, mais ont échappé à la vue au milieu des tissus cicatriciels qui entouraient la tumeur ; enfin on a dû enlever le lobe gauche du corps thyroïde envahi par le néoplasme.

Examen macroscopique de la tumeur (après la 1re opération). — La tumeur a le volume d'un gros œuf de poule auquel adhèrent en dedans des débris musculaires ; elle englobait le paquet vasculo-nerveux tout entier : la carotide interne longe la face interne de la tumeur et s'y creuse une profonde gouttière ; elle est très rétrécie ; la carotide externe plonge en pleine tumeur et ses branches linguale et faciale naissent dans l'épaisseur du néoplasme ; la jugulaire interne est transformée en un cordon plein très diminué de volume. Les nerfs ont conservé leur volume normal et forment derrière la carotide un gros paquet enfoui comme elle dans une gouttière profonde.

Examen microscopique pratiqué par M. Chevassu qui nous remet en décembre 1906 la note suivante :

La structure de la tumeur est partout la même : des travées fibreuses, plus épaisses dans les zones centrales, plus minces dans les parties périphériques, circonscrivent des loges remplies de cellules intimement accolées les unes aux autres : c'est l'aspect morphologique du carcinome.

Les cellules intra-alvéolaires sont volumineuses, tantôt polyédriques, tantôt fusiformes ; on ne distingue pas de crénelures dans le ciment intercellulaire. Les noyaux des cellules sont les gros noyaux néoplasiques habituels avec nombreuses figures caryokinétiques.

Les bandes de la tumeur montrent l'infiltration de traînées cellulaires, très irrégulières, dans le tissu conjonctif environnant et dans les vaisseaux lymphatiques.

Nous avons hésité longuement sur la nature épithéliale ou conjonctive des éléments infiltrés ; dans la notice que nous avions remise à Deytieux pour sa thèse, nous avions penché, après maintes réserves, pour leur origine conjonctive endothéliale ; sans avoir aujourd'hui de preuve absolue de la nature épithéliale de ces mêmes éléments nous croyons cependant qu'il s'agit plutôt d'une tumeur épithéliale.

Obs. 57. — Reclus et Chevassu, in Thèse Deytieux, Paris, 1903. — *Branchiome épithélial sous-angulo-maxillaire. — Opération. — Récidive.* — Le nommé S..., âgé d'une soixantaine d'années, entre à Laënnec le 5 janvier 1903 pour une tumeur de la région sous-maxillaire droite, dont le début remonte à quatre mois environ.

A l'examen on constate sous l'angle de la mâchoire une saillie ovoïde à grosse extrémité postérieure : son bord postérieur touche au sterno-mas-

toïdien, son bord inférieur atteint en avant la grande corne de l'os hyoïde, son bord supérieur empiète sur l'angle de la mâchoire.

Dans son ensemble la tumeur est lisse, régulière, peu mobile, s'immobilisant par la contraction du sterno-mastoïdien. L'exploration intra-buccale montre qu'elle se prolonge sous le plancher de la bouche.

Les filets inférieurs du facial sont touchés, car la bouche est déviée légèrement, surtout lorsque le malade parle. Les battements de la temporale sont un peu plus intenses du côté malade que du côté sain. Il n'y a aucun trouble fonctionnel.

L'examen oto-rhino-laryngologique du malade pratiqué par M. Castex n'a rien révélé qui puisse expliquer la tumeur. L'état général du malade est excellent.

Opération le 9 janvier 1903 (M. Reclus). — Incision curviligne contournant l'angle de la mâchoire. La dissection fut assez facile en bas et en arrière où le sterno-mastoïdien se libéra assez facilement ; en avant la tumeur était fusionnée avec la glande sous-maxillaire qu'on dut réséquer en partie ; en haut elle tenait d'une part au masséter dont on dut réséquer quelques fibres et à la parotide qui dut être sacrifiée en partie.

Dans la profondeur les adhérences n'étaient pas trop intimes et on put isoler le paquet vasculo-nerveux sans encombre.

Les suites opératoires furent normales, la cicatrisation se fit rapidement, mais il persista pendant quinze jours une petite fistule salivaire qui finit par se tarir complètement ; le cou avait repris toute sa souplesse.

Récidive, au bout de six mois. Le malade revu fin octobre 1903 avait toute la moitié du cou envahie par le néoplasme et était dans un état de cachexie marquée.

Examen de la tumeur. — La tumeur est ovoïde, aplatie, légèrement bilobée et présente à sa partie postéro-supérieure des fragments de parotide et à sa partie antéro-inférieure des fragments de sous-maxillaire.

Examen microscopique. — Ce néoplasme est un épithélioma pavimenteux très caractéristique sans globes cornés. Il est constitué suivant les points par des lobules ou des noyaux plus ou moins réguliers, formés par des cellules épithéliales accolées. Les formations épithéliales sont plongées dans un stroma fibreux dessinant de grandes travées qui, vues à un faible grossissement, tranchent par leur coloration plus claire sur la teinte plus foncée des boyaux épithéliaux.

Les travées conjonctives sont en général assez grêles et ne contiennent qu'une quantité minime de cellules.

Les coupes pratiquées au niveau des fragments de parotide et de sous-maxillaire montrent qu'elles n'ont avec le cancer que des rapports de contiguïté.

Obs. 58, 59. — Rusca (*Academia y Laboratorio de Ciencias medicas de Cataluna*, octobre 1902. — *Revue de médecine et de chirurgie de Barcelone*, juin 1903. — *Dos casos de cancer branquial operados*). — I. Le premier malade meurt aussitôt après l'opération.

II. Le deuxième qui avait une énorme tumeur avec de très larges adhérences avec tous les tissus et organes du cou, y compris le trapèze, ne put être opéré complètement. L'extirpation totale fut en effet impossible car les adhérences de la tumeur avec le pneumogastrique étaient telles que chaque tentative d'extirpation amenait l'arrêt de la circulation et de la respiration avec danger de mort immédiate. La famille s'opposant, en raison de sa gravité, à la continuation de l'opération, le malade mourut au bout de deux mois des progrès de sa maladie.

Examen histologique. — Dans les deux cas on a des amas d'épithélioma pavimenteux inclus dans de minces travées de tissu conjonctif adulte, pauvre en vaisseaux. La prolifération cellulaire est très active, il y a de nombreuses figures caryokinétiques ; il existe en outre des globes épidermiques en nombre assez considérable. On remarque la présence de quelques amas épithéliaux à l'intérieur des vaisseaux, avec perforation de la paroi vasculaire et des nids cellulaires à l'intérieur.

Obs. 60, 61, 62. — Brunet, *Sammlung klin. Vortr.*, N. F., Leipzig, 1903. — I. Homme de 55 ans, très amaigri. Aucune tumeur dans ses antécédents. Depuis un an 1/2 il remarque une petite grosseur dure sur le côté gauche du cou qui, après être restée longtemps stationnaire est devenue enfin grosse comme la tête d'un enfant. Depuis deux mois la surface de la tumeur commence à s'ulcérer et depuis ce moment le sujet se cachectise. Il meurt peu de temps après son entrée à l'hôpital.

A l'autopsie on vit que toute la moitié gauche du cou, depuis la mâchoire inférieure jusqu'à la clavicule, était occupée par une tumeur mesurant 24 centimètres de longueur, 10 centimètres de largeur et 5 de profondeur. En avant elle atteint presque la ligne médiane.

La glande sous-maxillaire est en partie englobée par la tumeur ; les carotides et la jugulaire interne sont entièrement englobées. Les muscles du cou sont envahis.

A la coupe de la tumeur on voit un tissu pâle parsemé de points jaunâtres et à la pression on fait sortir des débris grumeleux.

Au microscope on voit une grande abondance de tissu conjonctif renfermant des vaisseaux nombreux et à parois épaisses. Autour des vaisseaux on voit des masses d'épithélium pavimenteux régulièrement rangées, si bien que sur les vaisseaux qui sont coupés transversalement, ces masses épithéliales apparaissent comme rangées concentriquement autour de la lumière vasculaire.

Cette disposition qui à première vue peut faire croire à un angio-sarcome, doit cependant, étant donné que les cellules sont disposées en travées épithéliales sans trace de substance intercellulaire, faire conclure à un épithélioma à cellules polymorphes et péri-vasculaires.

II. Homme de 54 ans, très cachectique, porteur dans la région sous-maxillaire droite d'une tumeur dure, recouverte par une peau mobile.

Opération. — Dr Mathey. — La tumeur adhère si profondément aux tissus voisins qu'on ne peut l'extirper et le malade meurt quelques jours après de broncho-pneumonie.

A l'autopsie, on peut extirper en totalité la tumeur qui est régulière et entourée par une capsule de tissu conjonctif d'environ 1 centimètre d'épaisseur. La tumeur mesure 8 cent. 1/2, 7 cent. 1/2, 5 cent. 1/2.

A la coupe on voit une série de petites masses jaunâtres tranchant sur un stroma blanchâtre ; il y a également quelques cavités kystiques.

Au microscope, on voit des travées de tissu conjonctif renfermant des cellules épithéliales groupées tantôt en forme de cordons, tantôt dans des cavités alvéolaires. Ce sont des cellules polymorphes avec un gros noyau et un protoplasma peu développé ; il n'y a pas trace de kératinisation. Par ci, par là, on voit des amas de cellules hyalines disposées en couches concentriques qui ne se colorent ni par le Gramm ni par la méthode de Heidenheim. Une grande partie de la tumeur est nécrosée.

III. Femme de 78 ans. Tumeur de la région sous-maxillaire droite, dure, grosse comme une noix, développée très rapidement. La peau est mobile.

L'examen attentif de tout l'organisme montre qu'il n'y a aucune tumeur pouvant expliquer cette grosseur cervicale.

La malade fut opérée par le Dr Mathey et l'on remarqua que la tumeur adhérait intimement à la gaîne des gros vaisseaux du cou.

Un an après l'opération, la malade est en bonne santé et l'on peut affirmer que la tumeur était bien primitive. La tumeur enlevée avait la grosseur d'un œuf de pigeon et était entourée de tous côtés par une capsule à laquelle adhéraient des débris graisseux.

Le microscope montre que la capsule dans ses parties externes est formée par un tissu conjonctif fibrillaire et pauvre en noyaux et qu'elle est envahie par de nombreux réseaux cancéreux.

Du côté de sa face profonde la capsule est formée de cellules piriformes qui se colorent en brun par le Van Ghieson et de cellules rondes groupées tantôt en cordons, tantôt d'une manière folliculaire.

De la capsule partent vers la profondeur des villosités papillaires séparées par des travées conjonctives et tapissées par un épithélium épais.

On remarque de nombreuses cellules cornées et des globes cornés. Il y a également un processus de ramollissement et de nécrose.

Obs. 63. — Leboeuf, Thèse de Bordeaux, 1904. — Homme, soixante ans, charretier. — Entré à l'hôpital Saint-André dans le service de M. le Professeur Demons, pour une tumeur de la région latérale droite du cou.

Antécédents héréditaires. — Le père est mort d'une fluxion de poitrine ayant duré 13 à 14 jours. — Il était ordinairement bien portant. Sa mère a joui pendant sa vie d'une habituelle bonne santé Elle est morte à 66 ans après suppuration prolongée d'une plaie accidentelle siégeant au niveau du flanc droit. Il a eu une sœur et quatre frères : trois sont morts très jeunes de maladies inconnues, le dernier est bien portant, sa sœur a

succombé à 23 ans aux suites d'une fluxion de poitrine (?) ayant duré 6 mois.

Antécédents personnels. — Jamais aucune maladie avant 1887, année où il contracta une fluxion de poitrine (?) ; à peine guéri il rechuta. La durée totale de la maladie fut de trois mois environ. Depuis ce temps il a toussé tous les hivers et il y a deux mois (en mars) il a remarqué que ses crachats contenaient des filets de sang, phénomène qui à dater de cette époque se serait reproduit quotidiennement et n'aurait cessé qu'il y a une huitaine de jours.

Histoire de la maladie. — De temps à autre, pendant toute sa vie, il a remarqué au niveau de la région cervicale, tantôt du côté droit, tantôt du côté gauche, l'apparition de petits ganglions que la simple application de pommade résolutive suffisait pour faire disparaître.

Il y a 4 mois et demi, en février 1902, apparut spontanément vers la partie moyenne du sterno-cléido-mastoïdien droit, une petite tumeur roulant sous la peau qui était absolument mobile sur elle, tumeur dure qu'il considéra tout d'abord comme une des tumeurs ganglionnaires qu'il avait l'habitude de voir survenir périodiquement depuis son enfance. Mais cette tumeur augmenta progressivement de volume et cela d'une façon continue. Aucun phénomène douloureux ne se manifesta au début. Mais il y a 1 mois et demi (début de mai) le malade a commencé à ressentir dans la région tuméfiée des douleurs tantôt lancinantes, tantôt réduites à une simple sensation de pesanteur. Tout le côté correspondant de la tête devient en même temps le siège d'irradiations douloureuses.

Depuis deux mois le malade n'a plus d'appétit. Il éprouve de la dysphagie pour les aliments solides, non que la déglutition soit douloureuse, elle est seulement difficile. La voix est rauque depuis une quinzaine de jours. La respiration se fait normalement ; pas d'accès de suffocation.

Le malade a un peu maigri, mais pas de sueurs nocturnes. — Il a des quintes de toux.

Examen de l'état actuel. — Le 12 juin 1902. — Homme de bonne apparence. Facies au teint normal. A la partie droite du cou et de la région toute inférieure de la face, on aperçoit une tumeur très étendue, environ du volume du poing, irrégulière et dont la partie saillante dirigée en bas et en dehors, présente des parties un peu surélevées, séparées par des sillons peu profonds. La tumeur est recouverte d'une peau rouge violacée. En dedans sa base d'implantation s'étend jusqu'à deux centimètres de la ligne médiane, en dehors elle dépasse le bord postérieur du sterno-mastoïdien. En haut elle soulève le lobule de l'oreille et atteint le conduit auditif externe, en bas elle s'arrête à deux travers de doigt de la clavicule.

Cette tumeur est très dure sauf au niveau de sa partie saillante où elle présente des points fluctuants. En pressant avec le doigt la peau de rouge violacée devient blanche pour un instant, mais il n'y a pas d'œdème à proprement parler. En cette région la peau, mobile ailleurs, est fixée sur

les tissus profonds ; aux points correspondants au maximum de fluctuation elle est très amincie, le derme semble avoir disparu.

A la partie supérieure il est possible d'insinuer le doigt entre le maxillaire et la tumeur qui n'est limitée en aucun point par un rebord osseux. L'examen intra-buccal ne révèle pas la présence de la tumeur. La face interne du maxillaire est saine. Quelques dents cariées. Rien aux amygdales.

Les mouvements de l'articulation temporo-maxillaire sont un peu difficiles et douloureux.

Les battements de la temporale superficielle perceptibles à gauche, ne le sont pas à droite (côté de la tumeur).

Pas de dilatations veineuses.

Les pupilles sont égales.

La trachée est rejetée vers la gauche.

Peut être légère tuméfaction des ganglions du pli de l'aine.

Rien aux testicules et aux épididymes.

Diagnostic pré-opératoire. — L'absence de cicatrice dans la région de la tumeur, et d'autre part le manque absolu de carcinome primitif en quelque point du corps que ce fut ayant fait écarter le diagnostic d'épithélioma, on se trouve hésiter, comme d'ailleurs dans la plupart de ces cas entre l'adénite tuberculeuse et le lympho-sarcome, d'autre part les anamnestiques plaidaient pour la bacillose. On fit une ponction qui ramena un liquide composé de pus et de sang mélangés. On ne jugea pas à propos alors, car on était loin de soupçonner la véritable nature de cette tumeur, de faire l'examen histologique du liquide ainsi obtenu, et l'on porta d'après les résultats macroscopiques de la ponction le diagnostic d'adénite bacillaire.

Operation le 19 juin 1902. — L'extirpation fut donc décidée et tentée par M. le professeur Démons le 19 juin 1902 ; elle fut extrêmement delicate et très probablement incomplète, car le tissu de la tumeur en question adhérait un peu partout, au sterno-mastoïdien, aux vaisseaux profonds, etc. Au cours de l'opération on s'aperçut qu'on avait affaire non à de la bacillose mais à une masse néoplasique creusée d'une cavité centrale que sur le moment l'on pensa être du sarcome suppuré. M. le professeur agrégé Begouin fit alors observer que cliniquement, la tumeur ressemblait pourtant absolument à une tumeur ganglionnaire, étant donnés d'une part l'apparition et la disparition périodiques de tumeurs ganglionnaires cervicales, la fluxion de poitrine et la bronchite de tous les hivers, et d'autre part le point ramolli du sommet de la masse tumorale. Cependant M. le professeur Démons avait fait cette restriction que l'aspect livide de la peau et une marche aussi rapide sans plus de fluctuation n'étaient guère le fait de la tuberculose.

Examen histologique. — Quelques fragments de la paroi kystique furent envoyés à M. le professeur agrégé Sabrazès avec l'étiquette interrogative

« tumeur ganglionnaire du cou » ? Nous fîmes nous-même des coupes de ces fragments et M. Sabrazès porta le diagnostic d'épithélioma tubulé typique.

L'histologie et la clinique qui assignaient à la tumeur une origine profonde étaient d'accord, nous étions en présence d'un épithélioma primitif profond du cou, d'une de ces tumeurs dénommées par Volkmann épithéliomas branchiogènes.

Suites opératoires. — Le 25 juin le malade est très abattu, il ne peut ni parler convenablement, ni prendre pour ainsi dire de nourriture. Un peu de congestion pulmonaire aux deux bases.

Le 15 juillet la dysphonie et la dysphagie persistent, la voix est rauque, la parole embarrassée. Le malade émet des crachats sanguinolents pouvant provenir de quelque prolongement pharyngien de la tumeur. La cicatrice présente une plaque fortement indurée. L'amaigrissement est très notable.

Le malade est mis exeat le 21 juillet 1902 dans le même état déplorable.

Nous avons appris qu'il était mort trois mois après à l'hospice de sa ville natale (Tonneins) probablement de la récidive de son néoplasme.

Obs. 64. — Lancet et Augier, *Journal des Sciences médicales de Lille*, 1903, p. 511-515. — *Epithélioma primitif de la région sous-maxillaire d'origine branchiale. — Récidive rapide après l'opération.* — S... P..., 65 ans, agent de la sûreté retraité, pas d'antécédents morbides. Il y a six mois s'aperçoit au niveau de la région sous-maxillaire d'un petit noyau dur, indolent jusqu'à ces derniers jours.

On examine le malade le 21 janvier 1903 et on constate au niveau de la glande sous-maxillaire une tumeur aplatie du volume d'un œuf de poule, de consistance dure, occupant la partie médiane du bord inférieur de la branche horizontale du maxillaire inférieur. Elle atteint en dedans la ligne médiane, en arrière elle ne s'étend pas jusqu'à l'angle de la mâchoire ; elle présente un petit noyau accessoire qui remonte au devant du masséter. La tumeur est parallèle à la mâchoire ; par la palpation intra-buccale on constate qu'elle est légèrement mobilisable de haut en bas, mais non dans le sens antéro-postérieur.

L'examen des cavités buccale et naso-pharyngienne est négatif ; l'œsophage paraît sain.

Opération, le 26 janvier par M. le professeur Duret. — Incision de la peau allant de la symphyse mentonnière jusqu'au delà de l'angle de la mâchoire et descendant jusqu'à l'os hyoïde. Dissection de la face superficielle de la tumeur derrière laquelle on introduit le doigt pour pouvoir l'énucléer ; on détache ensuite à la rugine le périoste du maxillaire inférieur qui s'était creusé une dépression dans la tumeur ; celle-ci vient alors assez facilement. Drainage. Sutures.

Les suites opératoires sont bonnes et le malade sort le 10 février.

Peu de temps après, un peu au-dessous de l'incision, dans le voisinage

de la ligne médiane, apparaît un noyau dur et indolent qui augmente de volume peu à peu et s'entoure de petits noyaux secondaires.

L'augmentation de volume devenant rapide on opère à nouveau le 28 mars 1903.

Extirpation aussi large que possible de tous ces nodules qui étaient plus nombreux et plus volumineux que ne le faisait prévoir l'examen ; les ganglions carotidiens eux-mêmes étaient envahis.

Examen macroscopique de la tumeur (M. Augier). — La tumeur a la forme d'un gros œuf de poule ; on remarque à sa surface de nombreux pelotons adipeux et des fibres musculaires adhérentes ; à sa partie postéro-interne on trouve la glande sous-maxillaire dont une partie fait corps avec la masse de la tumeur qui est bosselée, irrégulière et de consistance très ferme. Sur une coupe verticale la tumeur se présente sous forme d'un tissu blanc-grisâtre, ferme, sillonné par des tractus conjonctifs épais et çà et là au sein du tissu on trouve des îlots dégénérés, se présentant sous forme de masses jaunâtres, irrégulières, ramollies, en voie de désagrégation.

Examen microscopique. — Le tissu conjonctif adulte qui forme la trame de la tumeur est infiltré par un grand nombre de bourgeons épithéliaux de dimensions très variables ; les uns se présentent sous forme de masses volumineuses, irrégulières qui envoient des prolongements dans le tissu conjonctif voisin ; les autres sont beaucoup plus petits et ont la forme de traînées disséminées au sein du tissu conjonctif.

Ce tissu conjonctif est très abondant et se présente en certains points sous forme de faisceaux très nettement distincts ; il est infiltré dans presque toute son étendue par des éléments épithéliaux, en certains points par des cellules embryonnaires et son abondance semble être l'indice d'une réaction de défense.

Les masses épithéliales renferment des globes épidermiques nombreux surtout au sein des bourgeons épithéliaux les plus volumineux.

On est vraisemblablement en présence d'un épithélioma branchial de la région sous-maxillaire, n'ayant avec la glande sous-maxillaire que des rapports de contiguïté.

L'examen des ganglions enlevés au cours de la 2e opération montre la même structure épithéliale avec de nombreux globes épidermiques.

Obs. 65. — Ceci, *Congrès français de chirurgie*, 1904. — *Extirpation de la carotide primitive, de la jugulaire interne et du pneumogastrique dans l'ablation d'un cancer branchiogène.* — *Guérison.* — Lupi Charles, de Pise, âgé de 60 ans — Rien à signaler dans ses antécédents sauf une bronchite chronique avec raucité de la voix qui s'était accentuée ces derniers temps.

Il y a environ sept mois, le patient commence à remarquer dans la région carotidienne gauche une tuméfaction située assez profondément, du volume d'une noisette, indolore, tant spontanément qu'à la pression.

Cette tuméfaction s'accrut très vite et fut bientôt cause de douleurs atroces pour le malade.

A l'examen,on constate une tuméfaction du volume d'un poing d'homme. Sa limite supérieure arrivait au niveau d'une ligne passant par le bord supérieur du cartilage thyroïde, la limite inférieure touchait la clavicule ; en dehors la tumeur dépassait le bord du s. c. m., en arrière elle atteignait les apophyses cervicales transverses.

La masse était de consistance ligneuse, très peu mobile et seulement dans le sens latéral, fortement fixée aux tissus circumvoisins, sa surface bosselée. La plus grande partie de la tumeur était située sous le s. c. m., la plus petite portion au-dessus. La peau recouvrant la tumeur était adhérente mais d'aspect normal. Un examen soigné du malade, notamment des cavités buccale, laryngée et stomacale exclut l'idée qu'il s'agisse d'une métastase ; après avoir discuté les diverses formes de tumeurs qui peuvent se développer sur place au cou on arrive au diagnostic d'épithélioma branchial.

Opération le 6 mai 1904. — Je fis, dit Ceci, une incision sur le bord interne du s. c. m. gauche, s'étendant de l'angle du maxillaire à l'insertion sternale du muscle. Je fis une incision ovalaire qui circonscrivait la partie de la tumeur adhérente à la peau et qui venait aboutir à l'incision interne à sa moitié inférieure. Isolement du bord interne du s. c. m. auquel la tumeur adhérait intimement. Je réséquai le s. c. m. au niveau de son tiers supérieur transversalement et le long de l'incision ovalaire. L'identification des gros vaisseaux du cou fut rendue difficile par le fait qu'ils étaient englobés par la tumeur. Cependant en bas vers le creux sus-sternal on sentait la pulsation de la carotide primitive. Après avoir dégagé la tumeur un peu de tous les côtés, j'incisai la gaîne vasculaire et isolai la crotide primitive. Dans son tiers moyen celle-ci était confondue avec la masse néoplasique, cependant il fut possible de l'isoler ; mais étant donné la présence de petits nodules disséminés sur sa surface, je la liai en bas et en haut au-dessous et au-dessus de la tumeur et je la réséquai. De même le pneumogastrique et la jugulaire interne compris dans la tumeur furent enlevés. L'extirpation de la tumeur fut faite en plein tissu musculaire : furent ainsi enlevées les couches profondes des muscles de la région sus-claviculaire jusqu'à découvrir les troncs du plexus branchial. On procéda à une hémostase soigneuse de tout le champ opératoire. Une ligature placée sur le nerf phrénique provoqua une grande gêne respiratoire qui cessa lorsqu'on enleva la ligature. Sutures et tamponnement partiel.

Suites opératoires. — Tout à fait normales. La résection de la carotide, de la jugulaire et du pneumogastrique ne donna aucun trouble ni du côté du cerveau, ni du côté de cœur ou des poumons.

Les seuls phénomènes présentés par notre malade furent une raucité de la voix plus grande qu'auparavant et un myosis accentué et persistant de l'œil gauche. Au bout de sept jours le myosis commença à diminuer légèrement et la pupille à réagir à la lumière. L'amélioration fut lente et pro-

gressive, pourtant quand le malade quitta la clinique, environ un mois après l'opération, le réflexe pupillaire n'était pas encore complètement rétabli. Malgré la résection de beaucoup de muscles la tête a conservé sa position et ses mouvements normaux.

Examen histologique. — Il s'agit d'un épithélioma pavimenteux avec de nombreux éléments épithéliaux en état de dégénérescence avancée, de nombreuses perles épithéliales et quelques formations papillaires caractéristiques surtout dans les parties profondes de la tumeur, constituées par un tissu conjonctif lâche et revêtues à la périphérie de cellules de forme principalement cylindrique. Par leur base ces papilles se continuaient avec la masse néoplasique. La peau et les ganglions lymphatiques n'étaient en aucun point infiltrés d'éléments cancéreux.

Obs. 66. — Chavannaz, *Mémoires et Bulletins de la Société de médecine et de chirurgie de Bordeaux*, 1904, p. 230. — *Epithélioma branchiogène.* — *Opération.* — Homme de 51 ans, ancien syphilitique, voit en trois mois se développer dans la région carotidienne droite une tumeur du volume d'un très gros œuf. Cette tumeur adhérait au sterno-mastoïdien et au paquet vasculo-nerveux. En raison de l'envahissement musculaire on sacrifie la plus grande partie du sterno-cléido-mastoïdien dont les deux tiers sont enlevés en bloc avec la tumeur.

Le pneumogastrique et la carotide primitive qui avaient été respectés ont été disséqués assez facilement ; quant à la veine jugulaire interne dont la paroi était infiltrée par le néoplasme, sa résection a été nécessaire sur une longueur de sept centimètres. La plaie se réunit par première intention et très rapidement après l'opération, malgré le sacrifice du sterno-mastoïdien, l'attitude de la tête et ses mouvements sont redevenus normaux.

L'examen microscopique pratiqué par M. Sabrazès a confirmé le diagnostic d'épithélioma branchiogène.

Obs. 67. — Latronche et Charrier, *Société d'anatomie et de physiologie normale et pathologique de Bordeaux*, 23 janvier 1905. — *Tumeur de la région cervicale gauche.* — *Opération.* — *Récidive 20 jours après.* — A... G... entre à l'hôpital le 1er décembre 1904 pour une tumeur du cou apparue depuis six semaines environ. Rien dans les antécédents héréditaires. Dans ses antécédents personnels on trouve une variole et un zona. Toujours bon état général.

Pendant sa jeunesse a habité la Suisse dans une région où le goître était endémique, puis est venu à Bordeaux.

La tumeur qu'il avait à son entrée avait fait son apparition à la suite d'une chute sur les pieds ; il constata une petite grosseur du volume d'une noix, dure et immobile mais ne provoquant aucune douleur. Peu à peu la tumeur a grossi sans réaction du côté de la peau et a acquis rapidement

le volume du poing. Pas de phénomènes de compression du côté des vaisseaux et des nerfs.

M. le professeur Lannelongue, constatant une certaine mobilité, intervient : on trouve une poche de liquide et une tumeur solide. Dissection des vaisseaux. Ligature de la jugulaire, dissection des nerfs.

L'examen histologique montra un branchiome du type épithélioma tubulé.

Récidive sur place 20 jours après : tumeur très dure, adhérant profondément.

Obs. 68. — Villard et Cotte, *Société nationale de médecine de Lyon*, 13 février 1905. — *Branchiome malin de la région cervicale.* — Homme de 60 ans entre à la salle St-Joseph pour une volumineuse tumeur cervicale. Il y a environ trois mois, ce malade vit apparaître dans la région carotidienne, au voisinage de l'os hyoïde une petite tumeur du volume d'une noix. Cette tumeur s'est accrue progressivement, sans poussées brusques, jusqu'à atteindre les dimensions qu'elle a aujourd'hui.

Actuellement on constate au niveau de la face latérale gauche du cou une tumeur volumineuse étendue en hauteur depuis le maxillaire jusqu'à la clavicule. En avant, elle suit à peu près le bord antérieur du s. c. m. qu'elle refoule ; en arrière elle s'étend jusqu'à deux travers de doigt de la ligne épineuse.

A l'inspection on voit que dans toute cette étendue la peau a une couleur rouge violacée.

La palpation montre que cette tumeur très dure a une consistance uniforme et qu'elle s'enfonce dans la région profonde du cou et la partie supérieure du médiastin. Elle révèle en outre à sa partie supérieure l'existence de deux petits ganglions qui se distinguent assez nettement de la tumeur. Malgré cela le malade ne présente aucun trouble fonctionnel ; pas de signes de compression des vaisseaux ou des nerfs de la région. On pose le diagnostic d'épithélioma branchial, diagnostic vérifié par l'examen d'un fragment prélevé sur le malade et on se décide à ne pas opérer tant en raison des dimensions et des connexions de la tumeur que de sa nature histologique.

Examen microscopique. — M. Parisot. — Les couches du derme sous-jacentes à l'épithélium cutané présentent quelques infiltrations de cellules rondes. Ces infiltrations d'abord discrètes vont en augmentant à mesure que l'on gagne dans la profondeur ; enfin bientôt les faisceaux conjonctifs du derme se dissocient et s'écartent dans une nappe uniforme de cellules rondes qui n'offrent aucune disposition typique : ce sont des cellules rondes à protoplasma peu abondant, à noyaux ronds et vésiculeux et souvent nucléolés ; elles ne sont pas emprisonnées dans un réticulum adénoïde et sont trop volumineuses pour appartenir à un lymphosarcome. On a l'impression d'un épithélioma très malin : il n'y a pas de globes épithéliaux ou cornés.

Ce malade fut présenté à nouveau à la Société nationale de médecine de

Lyon le 3 avril 1905 par M. Barjon qui lui avait appliqué le traitement radiothérapique ; on constate que la tumeur ne fait plus saillie : il existe une large plaque indurée superficielle faisant corps avec une tumeur profonde qui persiste toujours mais a diminué des 3/4 comme volume.

Obs. 69. — Lepoutre, *Société anatomo-clinique de Lille*, 3 mai 1905. — *Epithélioma branchial de la region sous-maxillaire.* — Homme de 56 ans, garde champêtre. Rien dans les antécédents. Au début de janvier 1905 il s'aperçoit dans la région sous-maxillaire droite d'une petite tumeur dure, roulant sous la peau. Cette tumeur grossit peu à peu et bientôt envahit les tissus voisins. Depuis un mois douleurs dans la moitié droite de la tête, assez vives pour empêcher le sommeil. Le malade perd l'appétit et maigrit.

Il entre le 6 avril 1905 dans le service du professeur Duret. Cet homme est encore vigoureux et son état général est bon. Il porte, à droite, au niveau de l'angle de la mâchoire une tumeur du volume d'un gros œuf de poule. Les téguments adhèrent à sa surface et en cherchant à plisser la peau on provoque l'apparition du signe classique de la peau d'orange. A la partie la plus saillante on voit quelques orifices fistuleux par où s'écoule un liquide sanieux et sanguinolent. Cette tumeur proémine vers le cou, mais nullement du côté buccal. Elle est adhérente aux parties profondes et notamment au maxillaire inférieur dont elle suit tous les mouvements. La muqueuse buccale est saine, sans ulcérations, ni érosions. Pas de ganglions dans le voisinage de la tumeur ni dans la région carotidienne. Le malade ne peut ouvrir complètement la bouche d'où gêne de la parole et de la mastication.

Le diagnostic est : tumeur maligne de la région sous-maxillaire, peut-être de la glande, avec propagation à l'os maxillaire inférieur.

L'opération est pratiquée par le professeur Duret. On limite la tumeur par une incision ovalaire dont le grand axe est parallèle au bord inférieur de l'os et qui s'étend du menton jusqu'à deux travers de doigt en arrière de l'angle de la mâchoire.

On sépare largement la partie inférieure de la tumeur des tissus avoisinants et on coupe successivement le digastrique, le mylo-hyoïdien, une partie du s. c. m., l'artère et la veine faciales.

On incise verticalement la lèvre inférieure sur la ligne médiane et on la sépare du maxillaire au niveau du repli gingival.

On sectionne l'os en son milieu et on sépare sa face interne de la muqueuse buccale. On rugine rapidement la face interne puis la face externe de la branche montante, puis désarticulant le maxillaire on l'enlève avec la tumeur. Sutures de la muqueuse buccale au catgut ; on bourre la plaie extérieure de mèches de gaz iodoformée et on met une sonde œsophagienne à demeure.

Les suites opératoires ne sont pas fameuses, le malade fait de la température, des frissons, du hoquet et malgré le sérum il meurt de bronchopneumonie six jours après l'opération.

L'autopsie confirme le diagnostic d'épithélioma branchial et montre que les nerfs phrénique et pneumogastrique n'avaient pas été touchée et qu'on ne peut attribuer à leur irritation le hoquet survenu après l'opération.

Examen de la tumeur. — Masse arrondie, assez bien délimitée mais adhérente aux muscles et à l'os au niveau duquel on trouve des lésions d'ostéite destructive ; la glande sous-maxillaire atrophiée est refoulée en haut et n'a avec la tumeur que des rapports de contiguïté.

Examen histologique. — Il s'agit d'un épithélioma diffus. Les amas et boyaux épithéliaux sont de forme et de volume différents suivant les points. Ici il s'agit de minces travées allongées ne présentant que quelques éléments cellulaires de front dirigés parallèlement les uns aux autres et séparés par une quantité minime de tissu conjonctif ; là il s'agit d'amas plus volumineux, arrondis, mais toujours séparés par une charpente très peu développée et qui ne contient pas ordinairement d'infiltration embryonnaire. C'est dans ces amas épithéliaux plus volumineux que l'on constate la présence des cellules subissant la transformation épidermique ; on trouve en d'autres endroits des globes cornés, en bulbe d'oignon, colorés en jaune par l'acide picrique du picro-carminate. Ces transformations épidermiques prédominent dans certains points qui correspondent aux amas épithéliaux du plus grand développement ; en somme l'aspect histologique est celui d'une tumeur d'origine épidermique : épithélioma pavimenteux lobulé.

Obs. 70. — Bérard, *Société des sciences médicales de Lyon*, 22 novembre 1905. — Homme, porteur d'une énorme tumeur branchiogène dont le début remonte à un an. La tumeur a largement ulcéré les téguments de la région carotidienne droite et forme un champignon saignotant, à sécrétion nauséabonde, largement pédiculée et du volume d'une tête de fœtus à terme.

Les adhérences profondes sont si solides et si étendues qu'il ne faut plus songer à une extirpation ; l'état général du malade est d'ailleurs des plus précaires bien qu'il n'y ait pas de signes graves de compression du paquet vasculo-nerveux ni des conduits trachéal et œsophagien.

Un fragment de tumeur prélevé montre qu'il s'agit d'un épithélioma à croissance rapide sans globes cornés ni trace de sécrétion thyroïdienne.

Ce malade fut soumis à la radiothérapie qui sembla d'abord donner un résultat favorable, mais dut être cessée rapidement sur la demande du malade qui ne pouvait plus la supporter.

Obs. 71. — Bérard et Jouffroy, *Société des sciences médicales de Lyon*, 22 novembre 1905. — *Epithélioma branchiogène du cou.* — Homme de 52 ans entré à la salle Saint-Pothin le 3 novembre 1905. Son histoire clinique est la suivante : pas d'antécédents personnels ni héréditaires ; deux

mois et demi avant son entrée il s'aperçoit d'une petite tumeur du volume d'une noix dans la région carotidienne droite. Puis augmentation progressive de volume avec tendance à se porter un peu plus en dehors. Pas de troubles fonctionnels.

A son entrée, le malade présente une masse du volume d'une orange située dans les régions carotidienne et sous-hyoïdienne latérale droite. Les limites en sont nettes : en haut une ligne passant par le bord inférieur du maxillaire, en arrière le milieu du sterno-mastoïdien ; en bas elle atteint le creux sus-claviculaire et en avant elle vient jusqu'à 1 centimètre de la ligne médiane.

Sa consistance est uniformément dure, sans points fluctuants ou ramollis. Pas de battements. Pas d'expansion vasculaire.

La peau est mobilisable sur la tumeur. Celle-ci l'est partiellement sur les plans sous jacents. Il semble que le point le plus adhérent est situé en haut et en dedans vers la gaîne du paquet vasculo-nerveux. Pas de signes de compression vasculaire, ni du côté de la face, ni du côté du bras. Pas de troubles nerveux sauf un peu de douleur provoquée et spontanée sur le trajet de la branche auriculaire du plexus cervical. Pas de troubles oculaires par compression du sympathique. Pas de dyspnée, pas de troubles de la voix, pas de dysphagie.

Devant ces symptômes on se décide à intervenir en pensant que, bien que des adhérences avec les tissus voisins aient été constatées, elles ne seront pas assez larges pour commander une résection totale du paquet vasculo-nerveux.

Opération le 7 novembre. — Incision arciforme oblique de Kocher suivant le grand axe de la tumeur. Section des veines superficielles dilatées entre deux pinces. Résection du sterno-mastoïdien dont la face profonde est un peu adhérente à la tumeur. Celle-ci est alors facilement explorable. On reconnaît qu'elle est solidement fixée en arrière, en dedans et en haut et que son pédicule est en contact intime avec la gaîne des vaisseaux qui sont refoulés en arrière et surtout en dedans. On constate que le lobe droit du corps thyroïde est indemne.

On libère avec peine la tumeur des adhérences qui la recouvrent en commençant par le pôle inférieur, mais on reconnaît que la veine jugulaire interne est intimement prise à la face interne de la tumeur et qu'il est préférable de la réséquer puis de la dissocier d'avec la carotide et le pneumogastrique. On chemine progressivement de bas en haut jusqu'à la bifurcation carotidienne. On place une pince sur le bout supérieur de la jugulaire et on pratique alors facilement l'ablation de la tumeur par clivage. Pendant la dénudation du pneumogastrique il ne s'est produit aucun phénomène du côté du pouls ni du côté de la respiration.

On pratique les ligatures de la veine jugulaire. On s'aperçoit alors que la pince du bout supérieur a pris dans ses mors le ganglion cervical supérieur du sympathique adhérant à la gaîne de la veine. On le libère sans qu'il en soit résulté aucun phénomène du côté des yeux ni du cœur.

Ligatures nombreuses. Sutures aux crins de Florence avec un petit drain à la partie déclive.

Suites opératoires très simples. La température n'a pas dépassé 38° sauf un soir où elle a atteint 40°, coïncidant avec un peu d'œdème et de douleur au-dessous de la région parotidienne. On pense à un peu de phlébite du bout supérieur de la jugulaire interne. Au bout de deux jours ces accidents ont complètement disparu. Il ne reste plus qu'une légère dysphagie qui est presque disparue aujourd'hui.

L'*examen histologique* pratiqué par M. Paviot confirme le diagnostic : il s'agit bien d'une tumeur épithéliale maligne, à cellules très jeunes, rappelant plutôt les éléments d'un épithélioma ectodermique (revêtement ectodermique des fentes branchiales) qu'un cancer thyroïdien ou qu'un sarcome.... pas d'îlots de mucine, pas d'acini.

Obs. 72. — Pierre Delbet, *Bulletins de la Société de chirurgie*, 20 décembre 1905. — *Branchiome malin chez une femme de 44 ans.* — La tumeur, après avoir présenté des caractères de bénignité parfaite pendant des années a pris brusquement des allures malignes. Il semble qu'elle ait subi une transformation comme font certains goîtres.

Elle avait en effet débuté vers l'âge de 14 ans, puis après avoir atteint le volume d'un œuf de pigeon elle est restée complètement stationnaire pendant une trentaine d'années. C'est vers 43 ans, au moment de la ménopause qu'elle s'est mise à grossir assez rapidement.

Au moment où la malade vient consulter, la tumeur avait le volume d'un petit poing. Le diagnostic n'offrait point de difficultés car on percevait cette sensation de crépitation duveteuse qui a été signalée.

Opération le 28 juillet 1904. — La tumeur était adhérente partout, sans plans de clivage, de sorte que la dissection a été laborieuse ; en arrière la tumeur passe sous le s. c. m., en avant sous le cléido-hyoïdien ; en haut elle adhère aux lobules inférieurs de la parotide ; en avant la dissection du tronc thyro-linguo-facial est difficile ; une veine qui sort de la tumeur se jette dans la partie inférieure de ce tronc ; elle est pincée et liée, mais la tumeur se déchire à côté d'elle, il en sort un sang violacé et elle s'affaisse de moitié.

En continuant la dissection à la partie interne et supérieure, dit Delbet, j'aperçois un nerf que je prends d'abord pour la branche descendante de l'Hypoglosse ; la dissection de ce nerf est difficile ; je me félicite de l'avoir poursuivie avec soin car je constate bientôt que ce nerf est le laryngé supérieur. Il faut le récliner en dedans pour aller chercher la partie profonde de la tumeur qui en passant sous lui va jusqu'à la paroi du pharynx. J'arrive ainsi à la face postérieure de la tumeur. J'en poursuis la dissection avec une attention extrême. Il semble ne plus rester qu'un pédicule lamellaire, cependant ce pédicule m'inquiète ; en le disséquant je constate qu'il contient la jugulaire interne. Du haut en bas la tumeur est étroitement adhérente à ce vaisseau, je le libère dans toute son étendue et la

tumeur est enfin libre. A aucun moment je n'ai coupé d'artères de quelqu'importance. La tumeur partout adhérente n'avait pas de pédicule vasculaire à proprement parler. Enlevée elle donnait encore bien plus nettement la sensation de crépitation duveteuse. Sur la coupe elle paraissait toute parsemée de perles qui expliquent cette sensation.

Examen microscopique, par M. Magitot : il s'agit d'un *épithélioma cylindrique* très malin à type carcinomateux.

Les suites opératoires ont été très simples. La réunion s'est faite complètement par première intention. Depuis, la malade qui n'habite pas la France n'a plus donné de ses nouvelles ; mais la récidive paraît fort à craindre.

Obs. 73. — Arrou, *Bulletins de la Société de chirurgie*, 27 décembre 1905. — *Tumeur de la région sous-maxillaire.* — Il s'agit d'une femme de 68 ans, qui vint consulter à l'hôpital St-Antoine en septembre 1902 pour une tumeur de la région sous-maxillaire droite.

C'était une volumineuse masse égalant un poing d'adulte, débordant par ce fait un peu partout, mais primitivement développée, affirmait la malade, un peu en avant et au-dessous de l'angle de la mâchoire. Il ne s'agissait pas d'un produit inflammatoire, d'un abcès ; rien n'autorisait à y penser. La marche lente, l'évolution au cours des trois, quatre derniers mois, la dureté presque ligneuse des points accessibles, tout nous fit porter le diagnostic de « tumeur maligne ». Allant plus loin et écartant, faute d'appui, l'hypothèse de cancer secondaire des ganglions, on s'accorda à considérer la tumeur comme développée aux dépens de la glande sous-maxillaire. L'extirpation ne fut pas trop difficile ; on fit l'évidement de toute la région de l'angle de la mâchoire jusqu'au plancher buccal en emportant toute la moitié correspondante du muscle mylo-hyoïdien qui avait contracté des adhérences avec la tumeur. La veine jugulaire avait été repoussée en arrière par la masse néoplasique.

Examen histologique. — M. Durante. — Tumeur blanchâtre, translucide, d'apparence myxo-sarcomateuse. A un faible grossissement : disposition lobulaire rappelant la cirrhose de Laennec.

A un fort grossissement ces lobules irréguliers sont séparés par d'épaisses travées conjonctives avec gros vaisseaux. Ces travées sont bordées par des éléments épithéliaux petits et irrégulièrement disposés. En se portant au centre des lobules, les éléments épithéliaux se dessinent et sont séparés par un tissu mucoïde ou mieux myxoïde, pauvre en cellules, dans lequel il y a de rares capillaires ; sur les bords de la pièce il y a quelques nodules de structure nettement et purement épithéliomateuse. En somme il s'agit d'un épithélioma ayant subi secondairement un envahissement muqueux. La forme des cellules indique qu'il ne s'agit pas d'une tumeur de la glande sous-maxillaire : c'est probablement une tumeur d'origine branchiale.

Les suites opératoires immédiates furent bonnes, la malade quitta rapi-

dement l'hôpital, mais il se produisit rapidement une repullulation du mal telle qu'il ne fallait pas songer à une deuxième intervention. Quatre mois après, exactement, la malade succombait.

Obs. 74, 75, 76. — Le Dentu, *Bulletins de la Société de chirurgie*, 27 décembre 1905. — I. Homme d'une cinquantaine d'années. Hôpital St-Louis. Tumeur ferme, ulcérée, profondément adhérente, grosse comme une demi-mandarine, occupant la partie inférieure du cou, en arrière et en dedans du s. c. m. Inopérabilité manifeste. On assiste pendant plusieurs mois à l'évolution du néoplasme et au développement de la cachexie qui finit par causer la mort. La tumeur a gardé sa dureté jusqu'au bout tout en s'ulcérant.

L'autopsie montre qu'il n'existe aucun néoplasme primitif à la surface des muqueuses de la face et du cou, ni dans aucun organe thoracique ou abdominal.

L'examen histologique révèle un épithélioma.

II. Homme, 45 ans. Hôpital Necker. Tumeur volumineuse de la région submaxillaire gauche, étendue jusqu'au s. c. m., empiétant un peu sans y adhérer sur le corps du maxillaire inférieur.

Extirpation assez laborieuse, mais complète. Deux mois après, repullulation dans des conditions telles qu'une deuxième opération eût été impraticable. Cette fois le diagnostic d'épithélioma branchial avait été fait et l'examen histologique l'avait confirmé. Ce sujet succomba assez rapidement à la cachexie après formation d'un fongus cancéreux.

II. Femme d'une quarantaine d'années se présenta au commencement de l'automne 1888 avec les symptômes d'une adénite subaiguë de la région sub-maxillaire gauche. Les phénomènes inflammatoires étaient si prononcés qu'il était difficile de songer à une autre maladie. Cependant, comme au bout de 4 à 5 semaines il ne s'était pas produit de suppuration franche, on eut le soupçon qu'il s'agissait d'une affection maligne et on procéda à l'extirpation de la tumeur. Celle-ci, déjà volumineuse, occupait toute la région sous-maxillaire, atteignant le corps de la mâchoire et le bord du s. c. m.

L'opération fut délicate au niveau des gros vaisseaux, on put néanmoins la mener à bien très complètement. Cela n'empêcha pas un commencement de récidive de se manifester. De petites plaques de pâte de Canquoin au chlorure de zinc appliquées plusieurs fois avec beaucoup de prudence par le Dr Lefèvre (de Malakoff) eurent raison des fongosités épithéliomateuses apparues si peu de temps après l'intervention.

Examen histologique pratiqué après l'opération par M. Martin de Guinard dans le laboratoire de M. Malassez. La tumeur est constituée par des ganglions distincts ; ceux-ci sont durs et résistants au scalpel. La surface de coupe est blanc-grisâtre et lisse ; par le raclage on en fait sortir à peine un peu de suc. Après durcissement par le liquide de Müller on constate les dispositions suivantes : presque nulle part on ne retrouve le

tissu réticulaire normal ; en revanche il existe des fibres conjonctives très nombreuses formant de larges et épaisses travées colorées en rose par le picro-carmin. Dans ces travées sont contenues des cellules de forme irrégulière, métatypiques, peu nombreuses, non soudées entre elles. Dans les points voisins du tissu ganglionnaire normal les faisceaux conjonctifs ne contiennent que des cellules embryonnaires. La presque totalité des ganglions que nous avons examinés est donc envahie par des boyaux de cellules carcinomateuses compris dans de volumineuses travées conjonctives. Le néoplasme est donc un carcinome très riche en tissu conjonctif comme le squirrhe. Dans un très petit nombre d'alvéoles on trouve quelques cellules ayant subi la dégénérescence graisseuse, ce qui permet de supposer qu'il s'agit d'un carcinome encore jeune.

La malade est revenue voir M. le professeur Le Dentu à la fin de décembre 1905, en bonne santé ; ce qui fait une survie de 17 ans.

Remarque (Le Dentu). — Etant donné les opinions en faveur en 1888 sur la nature des branchiomes, on s'explique qu'il soit question de ganglions. Ces prétendus ganglions dans lesquels on ne trouve pour ainsi dire pas trace de tissu réticulé devaient être simplement des masses de tissu morbide un peu séparées les unes des autres. L'hypothèse d'une adénopathie secondaire ne peut même pas être émise.

Obs. 77. — Savariaud et Cruveilhier, *Bulletins de la Société anatomique*, février 1906. — *Epithélioma de la parotide.* — Femme, 62 ans. Tumeur développée dans l'espace d'une année. Lorsque la malade s'en aperçut, elle était située sous la peau et avait le volume d'une noisette. Au bout d'une dizaine de mois la malade consulte un médecin qui crut à un kyste et l'incisa. Il ne s'écoula que du sang et la plaie devient bientôt une ulcération de mauvaise nature.

Cette ulcération ayant donné lieu à des hémorragies et la tumeur grossissant beaucoup, cette malade vint à l'hôpital où l'on constata tous les signes d'une tumeur maligne de la parotide, en forme de brioche à sommet ulcéré, adhérente aux parties profondes. Pas de dégénérescence ganglionnaire, pas de paralysie faciale.

Opération le 16 octobre 1906. — Incision elleptique cernant la zone de peau ulcérée et adhérente. Cette incision à grand axe vertical est prolongée vers le haut et vers le bas dans une étendue considérable. La peau saine est disséquée comme dans l'opération du cancer du sein. Opération assez laborieuse, nombreuses ligatures (temporale, jugulaire externe, carotide externe). Le nerf facial n'est point aperçu. La tumeur est enlevée avec la peau adhérente, un peu du muscle masséter et un peu de glande saine. Celle-ci paraît refoulée par la tumeur qui possède une membrane d'enveloppe de sorte qu'on a l'impression d'avoir enlevé une tumeur juxta-parotidienne bien plus qu'une tumeur de la parotide elle-même. Contre cette interprétation il faut cependant signaler qu'après l'opération l'articulation temporo-maxillaire et le bord postérieur de la mâchoire sont à nu,

de sorte qu'on ne peut guère dans ces conditions douter qu'on ait enlevé la glande parotide. De plus, immédiatement après l'opération, on s'est aperçu d'une paralysie faciale.

L'*examen histologique* a montré que la tumeur était composée d'épithélioma pavimenteux avec globes épidermiques. Sur une des préparations on aperçut quelques lobules de glande normale non envahie par la tumeur. Nous supposons que cet épithélioma pavimenteux reconnaît pour point de de départ quelques débris embryonnaires et non point la glande elle, même. A noter la présence, dans le stroma, de grandes cellules à noyaux bourgeonnants rappelant l'aspect des myéloïdes.

Obs. 78 (due à l'obligeance de notre collègue M. Caldaguès). — *Epithélioma branchial du cou. — Opération.* — Le nommé P... Félix, âgé de 56 ans, cultivateur, entra à la Salpêtrière dans le service du Dr Segond le 1er octobre 1906 pour une tumeur du côté droit du cou. Le malade ne présente aucun antécédent ni héréditaire, ni personnel.

En décembre 1904 s'aperçoit de la présence d'une grosseur du volume d'une noix dans la région carotidienne droite ; après en avoir souffert pendant une dizaine de jours, la tumeur aurait disparu peu à peu pour ne donner lieu à aucun symptôme ni physique, ni fonctionnel, pendant l'année 1905.

En février 1906 voit de nouveau apparaître à la même place une petite grosseur du volume d'une noisette, dans le voisinage de laquelle en apparaissent rapidement deux autres qui se fusionnent avec elle ; alors apparaissent des douleurs très vives, irradiant vers l'oreille, et présentant des exacerbations surtout nocturnes qui empêchent le sommeil.

La tumeur grossissant rapidement le malade consulte un médecin qui croit à une adénite tuberculeuse et fait une ponction suivie d'une injection modificatrice, qui ne modifie en rien les allures de la tumeur et semble même exaspérer les phénomènes douloureux ; le sujet se décide à venir consulter à Paris et entre à la Salpêtrière.

A l'examen on voit sur le côté droit du cou une tumeur du volume d'un gros œuf de poule, lobulée, occupant la région carotidienne, s'étendant en avant jusqu'à trois travers de doigt de la ligne médiane et disparaissant en arrière sous le sterno-mastoïdien, séparée en haut du bord inférieur de la mâchoire par un sillon assez profond et descendant en bas à deux ou trois travers de doigt de la clavicule. La peau à son niveau est normale, mais présente toutefois une légère circulation veineuse collatérale.

A la palpation la tumeur est de consistance dure, homogène, peu mobile surtout dans le sens vertical ; le sterno-mastoïdien paraît fusionné avec elle, sa contraction l'immobilise. La peau est mobile sur elle. Il n'y a ni expansion, ni battements. La palpation est un peu douloureuse. On ne sent pas de ganglions dans son voisinage ; l'examen de la bouche et du pharynx est négatif ; il n'y a aucun signe de compression, aucune gêne dans la mastication, la déglutition et la respiration.

Le malade accuse des douleurs vives, surtout le soir, irradiant vers l'oreille et l'épaule droites.

L'état général est bon ; le malade dit ne pas avoir maigri.

Opération le 9 octobre 1986. Segond et Caldaguès.

Incision verticale, suivant le grand axe de la tumeur, la peau se dissèque facilement ; on isole la tumeur par sa partie antérieure et on arrive assez rapidement sur une grosse veine très dilatée qui est la jugulaire et qu'on arrive à isoler sans blessure ; la veine est d'un volume moindre au-dessous de la tumeur, peut-être était-elle comprimée par la partie inférieure de celle-ci.

On continue la dissection, d'avant en arrière, de la face profonde de la tumeur, et l'on finit d'isoler le paquet vasculo-nerveux qui reste intact. En arrière le néoplasme était fusionné avec le sterno-mastoïdien dont on doit sacrifier une portion.

On referme en partie la plaie laissant un drain à sa partie inférieure et l'on fait une compression énergique.

Les suites opératoires sont des plus simples et le malade sort guéri avec sa plaie cicatrisée le 28 octobre.

Examen histologique. — M. le professeur Cornil. — Les coupes de la tumeur montrent de vastes nappes cellulaires formées de cellules pressées les unes contre les autres ; dans certaines de ces nappes sont des épanchements hémorragiques. Les cellules elles-mêmes ont des noyaux ronds ou ovales, volumineux, souvent irréguliers ; leur protoplasma est peu abondant et a des contours polymorphes. Autour de quelques lumières vasculaires vraisemblablement veineuses, on constate un certain degré d'infiltration embryonnaire.

On constate de plus des traînées conjonctives adultes cloisonnant irrégulièrement la tumeur ; de plus sur un grand nombre de points le tissu épithélial est nécrosé.

De l'examen de cette tumeur on peut conclure qu'il s'agit d'un épithélioma pavimenteux.

N.-B. : les coupes et la pièce ont été présentées à la Société anatomique le 12 novembre 1906.

Obs. 79. — Bérard et Leriche, *Revue de Chirurgie*, 1906, n° 12. — *Epithélioma ectodermique profond de la région parotidienne (origine branchiale probable). — Infiltration progressive de la peau et des régions voisines : loge temporale et ptérygo-maxillaire. — Ablation large. — Guérison.* — L. Lazare, 39 ans, charretier à Saint-Gervais, entre à l'Hôtel-Dieu de Lyon le 6 mai 1906 pour une tumeur ulcérée de la région parotidienne droite. Pas d'antécédents morbides spéciaux à relever.

Il y a cinq mois que le malade a constaté pour la première fois un noyau induré profond, en avant de l'oreille ; cette tumeur dure, mobile sous la peau, du volume d'une cerise, ne grossit pas beaucoup durant deux mois. En février dernier, sans provoquer aucune douleur, elle s'accrut peu à peu.

Un médecin croyant à un abcès l'incisa ; il s'écoula un peu de sang, et au bout de quelques jours des bourgeons néoplasiques apparurent dans la plaie.

Actuellement le cancer a le volume d'une petite mandarine ; situé exactement en avant de l'oreille, dont il n'a pas encore notablement déplacé le pavillon, il forme une saillie ulcérée à son sommet, indurée au voisinage de l'ulcération. Un liquide séro-sanguinolent s'écoule de cette ulcération à chaque mouvement de mastication, surtout au moment des repas (sécrétion salivaire ?)

A la périphérie de la tumeur on distingue quelques portions kystiques, fluctuantes, en saillie sous les téguments. Les limites fort imprécises, se perdent en haut vers l'angle de la mâchoire.

L'envahissement des muscles masticateurs se traduit par un trismus assez serré qui empêche tout palper buccal. La déglutition est peu gênée.

Des ganglions néoplasiques s'étendent en chaîne dans les régions sous-maxillaire et carotidienne correspondantes. jusqu'au voisinage de la clavicule.

La paralysie faciale droite n'est pas encore complète, elle porte seulement sur la branche supérieure temporo-faciale et affecte surtout l'orbiculaire des paupières. Ptérygion externe de l'œil droit. Les douleurs sont surtout accentuées dans le domaine de l'auriculo-temporal.

Depuis trois mois, époque où la tumeur a subi une poussée rapide, le malade a maigri de 9 kilogs. Il se sent très affaibli. Ni sucre, ni albumine dans les urines.

Opération, le 16 mai 1906. — MM. Bérard et Thevenot. — Injection de scopolamine morphine (0 gr. 001 et 0 gr. 01), une demi heure avant l'intervention. Un sommeil profond survint sans incident au bout d'un quart d'heure. Il a suffi pour entretenir l'anesthésie pendant une heure et demie, jusqu'à la fin du pansement, d'une quantité de mélange de Billroth, inférieure à 40 centimètres cubes. A noter seulement une action vaso-dilatatrice des plus nettes de la scopolamine, et quelques soubresauts tendineux au début de l'intervention.

Ligature facile de la carotide externe et évidement en bloc des ganglions carotidiens, ainsi que de tout le contenu de la loge sous-maxillaire droite.

Après résection d'une partie du tragus envahi, la tumeur est attaquée d'arrière en avant. On se porte immédiatement sur le facial, pour essayer de ménager la branche inférieure au moins et pour l'anastomoser ensuite au spinal, si possible. Mais tout le contenu de la loge est englobé dans la tumeur ; la dissection part de l'apophyse styloïde pour remonter en haut en avant jusqu'au maxillaire, dont la résection condylo-marginale est effectuée très facilement avec la scie à chaîne.

On n'éprouve de difficulté qu'au voisinage du conduit auditif qu'il faut réséquer jusqu'au conduit osseux et au voisinage de l'arcade zygomatique qui est réséquée à son tour pour permettre l'ablation de la partie infé-

rieure du muscle temporal déjà infiltrée par la tumeur. Un prolongement juxta-pharyngien est facilement énucléé.

Malgré un large sacrifice des téguments suspects, il est possible en attirant le pavillon de l'oreille en avant, et en remontant au maximum les téguments du cou, de fermer presque complètement la brèche cutanée. Une seule mèche tamponne la loge ptérygo-maxillaire ; un drain est laissé à l'angle inférieur des sutures.

Examen histologique, M. Paviot. — Epithélioma ectodermique, d'origine branchiale probable.

Naturellement une paralysie faciale complète, avec larmoiement, œdème passager des téguments, fut constatée dès le lendemain de l'opération.

Le malade accusa presque exclusivement de la gêne de la déglutition. Malgré un retrait assez notable des incisives inférieures, la mastication était relativement facile au bout de huit jours.

Observations d'épithéliomas branchiaux chez les animaux

1. G. Petit (d'Alfort). *Bulletins de la Societé anatomique*, 1901, p. 685. — *Cancer épithélial d'origine branchiale chez le chien.* — Il s'agit d'une tumeur cancéreuse de la grosseur du poing siégeant dans la région cervicale, à l'extrémité supérieure de la gouttière jugulaire gauche, en dehors du larynx et de la trachée qui sont libres. Les ganglions rétro-pharyngiens et sous-glossiens du même côté sont faiblement hypertrophiés, mais manifestement envahis ; il en est de même d'un ganglion pharyngien situé du côté opposé, c'est-à-dire à droite. En outre, au voisinage de la tumeur principale, quelques nodules, qui semblent s'en détacher inférieurement, se trouvent disséminés sur le trajet de l'artère carotide. Un autre noyau de la grosseur d'un pois, englobe très exactement, près de la base du crâne, le cordon commun du sympathique et du pneumogastrique et constitue de la sorte un faux névrome cancéreux.

Il convenait de rechercher avec soin le point de départ du néoplasme. Or, la dissection révèle l'intégrité des corps thyroïdes, des glandes maxillaire et parotide, des muqueuses pituitaire, buccale, pharyngienne et laryngienne. Le néoplasme d'autre part ne doit pas être considéré comme d'origine cutanée, la peau se montrant intacte à sa surface et ne lui étant que faiblement adhérente. Pourtant l'examen histologique de la tumeur principale et des noyaux secondaires démontre, avec une absolue certitude, qu'il s'agit d'un épithéliome malpighien, à globes épidermiques. Il résulte de ce qui précède qu'il faut, par élimination, considérer ce cancer comme un dérivé de l'épithélium enclavé des fentes branchiales. Plusieurs cas comparables au nôtre ont déjà été observés chez l'homme ; mais à notre connaissance il n'en avait pas encore été signalé chez les animaux.

2. G. Petit (d'Alfort). *Bulletins de la Société anatomique*, 1902, p. 37. — *Deuxième observation de cancer épithélial d'origine branchiale chez le chien. — Généralisation au poumon.* — J'apporte à la Société un nouveau cas de cancer malpighien dérivé de l'épithélium enclavé des fentes branchiales, chez une chienne. La tumeur, par son siège, son volume et sa disposition générale est entièrement comparable à celle que j'ai montrée et décrite dans la séance du 13 décembre dernier et que je présente de nouveau. Elle englobe,comme elle, mais d'une manière beaucoup plus complète,l'artère carotide et le cordon commun du grand sympathique et du vague, qu'on ne peut retrouver que sur la coupe transversale du néoplasme, au beau milieu de ce dernier. Ce cancer, car l'examen histologique démontre qu'il s'agit, comme la première fois, d'un épithéliome pavimenteux à globes épidermiques, ce cancer est très adhérent, d'une part au larynx, d'autre part aux vertèbres cervicales, mais sans destruction toutefois de ce larynx ni de ces vertèbres. J'ajoute que la peau est absolument intacte, non soudée à la tumeur,qui ne saurait en dépendre,pas plus qu'elle ne tire son origine des muqueuses les plus proches. On ne peut non plus la considérer comme un noyau secondaire. Le poumon renferme quelques nodules suspects qui par leur aspect macroscopique, rappellent les lésions de la pneumonie ardoisée tuberculeuse. Mais il m'a été impossible de mettre en évidence le bacille, et par contre, les coupes histologiques prouvent qu'il s'agit d'une généralisation au poumon de la tumeur précédente. L'observation clinique de cette chienne, que j'ai conservée quelques jours dans mon service, où elle vient de succomber, n'ajouterait à ce qui précède aucune donnée intéressante.

3. G. Petit (d'Alfort). *Bulletins de la Société anatomique*, 1902, p. 318. — *Troisième observations de cancer épithélial d'origine branchiale avec noyaux secondaires dans le poumon chez le chien.* — J'ai déjà communiqué à la Société deux cas de cancer malpighien développé dans la région du cou, chez le chien,aux dépens des vestiges épithéliaux des fentes branchiales. Je suis heureux d'en rapporter aujourd'hui une troisième observation, recueillie chez un chien de six ans, entré à l'Ecole d'Alfort le 1er mars et sacrifié comme incurable le 17 mars.

La tumeur de la grosseur du poing n'est pas adhérente à la peau qui est saine ; elle siège sur le côté gauche du larynx auquel elle adhère assez intimement, ainsi qu'aux constricteurs du pharynx, par l'intermédiaire de tissu lardacé. Les corps thyroïdes sont indemnes, de même que les glandes salivaires, et les muqueuses, pituitaire, buccale, pharyngienne et laryngienne. Les ganglions rétro-pharyngiens correspondants, totalement envahis, constituent une tumeur de la grosseur d'une noix. Enfin les poumons sont farcis de noyaux de généralisation qui ne dépassent guère le volume d'une noisette.Déjà dans notre deuxième cas nous avions noté une généralisation aux ganglions pharyngiens et au poumon.

L'examen histologique démontre qu'il s'agit d'un épithélium malpighien à globes épidermiques.

CHAPITRE XII

CONCLUSIONS

I. — Les tumeurs branchiales ou branchiomes doivent être divisées en deux catégories :

a) Les branchiomes mixtes, tumeurs bénignes, développés aux dépens des arcs branchiaux.

b) Les branchiomes épithéliaux, tumeurs malignes, développés aux dépens des fentes branchiales.

II. — L'épithélioma branchial ne saurait reconnaître une autre origine :

a) Il ne peut se développer aux dépens des ganglions lymphatiques qui ne sauraient engendrer des épithéliomas.

b) Le corpuscule rétro-carotidien, véritable para-ganglion sympathique, donne naissance à des tumeurs bien différentes de nos épithéliomas.

c) Il en est de même des glandes salivaires : les épithéliomas pavimenteux rencontrés à leur niveau sont des épithéliomas branchiaux.

d) Les tumeurs développées aux dépens des thyroïdes aberrantes, du thymus, des parathyroïdes sont histologiquement différentes et présentent toujours des caractères qui permettent de les rapporter à l'organe qui en a été le point de départ.

e) L'épithélioma branchial ne peut se développer qu'aux dépens des fentes branchiales : les kystes branchiaux représentent en quelque sorte la transition entre les fentes branchiales de l'embryon et l'épithélioma branchial de l'adulte.

III. — L'anatomie pathologique confirme cette théorie : macroscopiquement le branchiome malin se développe au point de convergence des fentes branchiales de l'embryon, c'est-à-dire le plus souvent dans la région carotidienne au voisinage de l'os hyoïde, plus rarement dans la région parotidienne ou sous-maxillaire. Histologiquement c'est un épithélioma parfois cylindrique, ordinairement pavimenteux, soit à type muqueux, soit à type ectodermique. Sa généralisation est exceptionnelle.

IV. — C'est une affection relativement peu fréquente, se montrant de préférence chez l'homme, après 40 ans, peut-être un peu plus fréquemment à droite qu'à gauche.

V. — L'épithélioma branchial peut être secondaire à un kyste branchial, mais ordinairement il est primitif, se développant insidieusement dans la profondeur du cou.

Il se manifeste sous la forme d'une tumeur de forme, de consistance et de volume variables, occupant la région carotidienne, avec une prédominance pour le voisinage de l'os hyoïde (pouvant occuper également les régions parotidienne et sous-maxillaire), contractant rapidement des adhérences dans la profondeur, en particulier avec le paquet vasculo-nerveux, et principalement avec la jugulaire, s'accompagnant parfois de douleurs, de troubles respiratoires et phonatoires, mais retentissant relativement peu et assez tardivement sur l'état général.

Livrée à elle-même la tumeur grossit, s'ulcère, et le malade meurt fatalement, ordinairement par cachexie ; le pronostic est donc effroyablement mauvais.

VI. — Il faut pouvoir diagnostiquer l'épithélioma branchial d'une façon précoce afin de l'opérer aussitôt que possible : il est à différencier de toutes les tumeurs bénignes et malignes du cou, en particulier du cancer secondaire des ganglions qu'on

pourra éliminer quand, par un examen attentif de tous les organes dont les lymphatiques aboutissent aux ganglions du cou, on n'aura pas trouvé de cancer primitif.

VII. — Le traitement de l'épithélioma branchial est avant tout chirurgical : l'extirpation doit être large et précoce, et il ne faut pas craindre, pour la faire complète, de sacrifier les muscles, le paquet vasculo-nerveux en partie ou en totalité, le sympathique, etc... La récidive est malheureusement presque toujours la règle ; il y a cependant quelques rares cas de guérison, c'est pourquoi le chirurgien doit opérer l'épithélioma branchial chaque fois qu'il croit pouvoir faire une extirpation complète.

Vu :
Le Président de la thèse,
A. LE DENTU.

Vu :
Le Doyen,
M. DEBOVE.

Vu et permis d'imprimer :
Le vice-recteur de l'Académie de Paris,
LIARD.

BIBLIOGRAPHIE

Ammon. — *Uber das branchiogene Carcinom.* Inaug.-Diss. Erlangen, 1891.

Arrou. — *Bulletins Société Chirurgie*, 1905, 27 décembre.

— Article : Cou, *Traité de chirurgie* Le Dentu et Delbet, 1898, p. 748.

Barjon. — Branchiome inopérable, traité par la radiothérapie, *Société nationale de médecine de Lyon*, 3 avril 1905.

Bérard-Jouffroy et **Adler.** — Trois cas d'épithéliomas branchiogènes du cou, *Comptes rendus de la Société des sciences médicales de Lyon*, 22 nov. 1905.

Bérard et **Leriche.** — De l'évidement de la loge parotidienne avec résection condylo-marginale du maxillaire, *Rev. de chirurgie*, 1906, n° 12, p. 785-805.

Berger. — Epithélioma branchiogène et épithélioma aberrant de la thyroïde, *Congrès de chirurgie*, 1897. *Comptes rendus*, p. 15.

— Tumeurs mixtes du voile du palais, *Rev. de chirurgie*, 1897, t. XXVII, p. 361, 470, 551.

Bergeron. — *Tumeurs ganglionnaires du cou.* Th. agrégation, Paris, 1872.

Blache. — Epithélioma de la région cervicale, *Bull. Soc. anat.*, 1865, p. 177.

Boari. — Allaciatura simultanea della jugulare interna e della carotida interna, *Policl. romana*, 1905, XII, 1053-1058.

Bourdon et **Verneuil.** — Carcinome primitif des ganglions du cou, *Soc. anat.*, 1872, p. 310.

Brault. — Sur le développement des épithéliomas d'origine ectodermique et en particulier sur les modifications des cellules qui les constituent, *Pr. médicale*, 1894, n° 28.

Brintet. — *Contribution à l'étude des carcinomes branchiogènes.* Th. Montpellier, 1898.

Broca. — Article : Malformations congénitales de la face et du cou. *Traité chir.* Duplay et Reclus, 1re édition, t. III, p. 53.

Brunet. — Uber das branchiogene Carcinome. *Sammlung klin. Vort.*, N. F. Leipzig, n° 360, 1903, Chirurgie, n° 101 : 555, 566.

Bruns. — Das branchiogene Carcinome des Halses, *Beit. z. klin. Chir.*, 1884, t. I, p. 371.

Bulletin Soc. chirurgie, 1904. — Sur une observation de Launay. Rapport Lejars et discussions de Tuffier, Guinard, Kirmisson, Faure, Ricard, Reynier, 672-681.

— A propos de la ligature de la carotide primitive (Quénu), discussions Lejars, Le Dentu, Picqué, Terrier, Chevassu, Tuffier, Guinard, p. 686-694.

Bufnoir et **Milian**. — Epithélioma pavimenteux du corps thyroïde, *Soc. anatomique*, 1898, p. 252.

Caldaguès. — Epithélioma branchial, *Soc. anat.*, 12 octobre 1906.

Casanello. — Su due casi di cisti branchiogene, *Giornale ital. d. sc. med. Pisa*, 1903, I, 201-217.

Ceci (de Pise). — Extirpation de la carotide primitive, de la jugulaire interne et du pneumogastrique dans l'ablation du cancer branchiogène. Guérison, *Congrès français de Chirurgie*, 17-22 octobre 1904.

Cestan. — Kyste branchial de la région latérale du cou, *Toulouse médical*, 1903, 2e semes., VII, p. 157.

Chambard. — Du carcinome primitif des ganglions lymphatiques, *Rev. mens. méd. et chir.*, 1880, n° 2, p. 81.

— Nouvelle contribution à l'étude du carcinome des ganglions lymphatiques, *Prog. méd.*, 1889, n° 22, p. 405.

Chavannaz. — Epithélioma branchiogène, *Bull. Soc. med. et chir.*, Bordeaux, p. 230, 15 novembre 1904.

Chevassu. — Les branchiômes cervicaux, *Gaz. hebd. méd. et chir.*, 17 août 1902.

Colrat et **Lepine**. — Notes sur un cas de carcinome primitif ganglionnaire, *Rev. mens. méd. et chir.*, 78, n° 5.

Cornil. — Sur le développement de l'épithélioma du corps thyroïde, *Arch. de phys.*, 1875, 2e série, t. II, p. 659.

Cornil et **Ranvier**, *Traité d'anatomie pathologique*, t. I, 1901, p. 470, 471 et 482.

Cunéo et **Veau**. — *Congrès de Médecine*, 1900.

Curling. — Cas intéressant des glandes du cou (40 ans) primitif, *Med., Times*, 1861, t. II, p. 175.

Cusset. — Etude de l'appareil branchial, *Cong. chir.*, 1886. *Rev. de chir.*, 1886, p. 926.

Dangel (Max). — Unter die Unterbindung der Vena jugularis interna. *Beitrag zur klin. Chir.*, Tubingen 1905, XLVI, 495-496.

Debove. — Sections multiples des nerfs crâniens, *Pr. méd.*, 4 février 1903.

Delbet. — *Bulletin Soc. chir.*, 1905, 20 décembre.

Delore. — Cancer de la thyroïde, *Rev. de chir.*, mai 1904.

Deytieux. — Thèse de Paris, 1902.

Diriani. — *Les Tumeurs de la glande sous-maxillaire.*

Duplay. — Tumeur ganglionnaire de la région cervicale (Lec. clin.), *Pr. méd.*, 7 octobre 1876.

— Tumeur cancéreuse ganglionnaire du cou (Lec. clin.), *Pr. méd.*, 21 juillet 1877.

Eigenbrodt. — Branchiogene Carcinome, *Verhandlung der deutschen Gesellschaft f. Chirurg.*, 1894.

Fabre-Domergue. — *Les cancers épithéliaux*. Paris, Carré et Naud, 1898.

Faure (J.-L.). — *Bulletins de la Société de chirurgie*, 22 juillet 1903. — Chirurgie des gros troncs veineux. *Congrès de chirurgie*, Paris, 1906.

Fieschi. — Beitrag zum Studium der branchiogenen Neubildungen. *Arch. f. Dermat. und Syphil.*, 1905, p. 17, 37.

Fredet et **Chevassu**. — Epithélioma branchial intra-parotidien, *Bull. Soc. anat.*, juillet, 1902, p. 621-632.

— Epithélioma branchial, *Bull. Soc. anat.*, 1902, p. 645.

Gilis. — *Manuel d'embryologie*.

Gorré. — Tumeur cancéreuse du cou adhérente à la veine jugulaire interne, *Gaz. Hôp.*, novembre 1842, n. 133, p. 620.

Gussenbaüer. — Beitr. z. Kenntniss der branchiogenem Geschwülste, *Fetschrift von Billroth*. Stuttgart, 1892.

Gutmann. — *Zur Entwikelung des sogenannten branchiogenen Carcinome*, Th. Berlin, 1883.

Hauser. — *Das Cylinderepithelcarcinom des Magens und Dickdarms*. Iena, 1890.

Hayem. — Note sur un cas de tumeur ganglionnaire comprimant la trachée, *Gaz. hebd. méd. et chir.*, 8 février 1865, n° 6, p. 85.

Herrenschmidt. — *Carcinome pavimenteux du corps thyroïde*. Thèse de Paris, G. Steinheil, 1904.

Hertwig. — *Embryologie*.

His. — Développement des arcs branchiaux, *Arch. f. Anat.*, 86, 87, 89, 91.

Hofert. — *Uber malignis Cervix adenome*. Thèse Munich, 1897.

Humbert. — *Des néoplasmes des ganglions lymphatiques*. Th. d'agr., Paris, 1878.

Jadynsky. — Un cas de cancer primitif du cou, *Gaz. heb.*, 1888, t. VIII, p. 25-27.

Jouliard. — *Cancer de la glande sous-maxillaire*. Th. Paris, 1888.

Kalindero. — Tumeur épithéliale de la région carotidienne. *Bull. Soc. anat.*, avril 1865.

Kapsammer. — Goître kystique aberrant, *Wien. klin. Woch.*, 1899, n° 17, p. 461.

Kirmisson. — *Traité des maladies chirurgicales d'origine congénitale*. Paris, 1898, p. 166.

Kostanecki et Mielecki. — Die angeboren Kiemelnfisteln, *Arch. für path. anat. phys.*, 1890, t. LXXII.

— Die angeboren Kiemelnfisteln, *Virchow's Arch.*, 1890, t. CXX, CXXI.

Lancet et **Augier**. - Epithélioma primitif de la région sous-maxillaire d'origine branchiale, *Journ. des sc. méd. de Lille*, 1903, p. 511-515.

Landais. — *Sur les sutures artérielles*, Thèse de Paris, 1904.

Langenbeck. — Beitr. z. chirurgischen Pathologie der Venen, *Arch. f. klin. Chirurg.*, 1861, t. 1.

Lannelongue et **Achard**. — *Traité des kystes congénitaux*, Paris, 1886.
Lapeyre. — Epithélioma branchial du cou, *Gaz. hôp.*, 16 septembre 1902.
Latronche et **Charrier**. — Tumeur de la région cervicale gauche. Opération. Récidive 20 jours après, *Soc. d'anat. et phys. norm. et path. de Bordeaux*, 23 janvier 1905.
Lebœuf. — *Contribution à l'étude des branchiômes épithéliaux de la région cervicale*, Thèse de Bordeaux, 1903.
Lecène. — Les plaies opératoires du canal thoracique dans la région cervicale, *Rev. de chirurg.*, 1904, p. 743-757.
Le Dentu. — Tumeur maligne primitive des ganglions lymphatiques, *Leçons de chir.*, 1892, p. 97.
— Sur les épithéliomas branchiaux, *Bull. Soc. chir.*, 27 décembre 1905.
Lejars. — Epithélioma kystique de la région sus-hyoidienne gauche, *Bull. Soc. anat.*, 1886.
— Chirurgie des gros troncs veineux, Rapport au *Congr. de chirurg.*, Paris, 1906.
Lepoutre. — Epithélioma branchial de la région sous-maxillaire, *Journ. Sc. méd. de Lille*, 1905, p. 231-234.
Linser. — Uber Circulationstörungen im Gehirn nach Munterbindung der Vena jugularis interna, *Beitr. zur klin. Chir.*, 1896, XVII, 3, p. 811.
Lusena. — Cisti ad epithelio cigliato in glandole paratiroidee esternæ, *Anat. Anz.*, 12 septembre 1898, t. XV, n° 4, p. 52.
Mac Phatter (**Neil**). — Extirpation de la jugulaire et des carotides dans une opération pour tumeur cervicale, *New-York Philadelphia med. journ.*, 1904, p. 796.
Marsh. — Kyste congénital du cou, *Brit. med. journ.*, 1898.
Morestin. — Article : Tumeurs des glandes salivaires, *Traité de chirurgie* Le Dentu et Delbet, t. VI.
— Epithélioma branchial du cou. Présentation du malade à la *Société de chirurgie*, 20 novembre 1906.
— La chirurgie des gros troncs veineux, *Congrès de chirurgie*, Paris, 1906.
Nicaise. — *Epithélioma primitif des ganglions du cou*. Th. Agrég. Humbert, 1878, p. 118
Olivier. — Contribution à l'étude des épithéliomas para-thyroïdiens. *Rev. méd. d'Uruguay*, Montevideo, 1904, VII, 369-379.
Paltauf. — Ueber Geschwulste des Glandula carotica, *Zeigler's Beit. z. Path.*, 1892, t. XI., fasc. 2, p. 260.
Paviot et **Gerest**. — Epithélioma primitif du thymus. Valeur des corps concentriques, *Arch. de méd. expérim.*, 1896, p. 606.
Perez. — Ueber die branchiogenen Carcinome, *Beit. z. klin. Chir.*, 1899, t. XXIII, fasc. III, p. 595.
Petit. — Trois observations de cancers branchiaux chez le chien, *Société anat.*, 1901, p. 685. *Soc. anat.*, 1902, p. 37 et 318. Cancer généralisé

dérivé des glandules para-thyroïdiennes chez un chien, *Société anat.*, 1906, p. 632.

Pfister. — Ein Beitrag zu den lateralen Kiemengangeschwulsten, *Deutsche med. Wochenschrift*, 29 décembre 1904, XXX, 1966-1968.

Planteau. — *Contribution à l'étude des sarcomes de la parotide*, Th.Paris, 1876.

Plauth. — Ueber Cystadenoma papilliferum des Halses, *Beit. z. klin.Chir.*, 1897, t. XIX, p. 335.

Poncet et **Bérard**. — De la forme dite ganglionnaire du cancer du pharynx, *XIIIe Cong. fr. de chir.*, 1889.

Polaud. — Carcinome des glandes du cou, *Med. Times*, 1864, t. II, p. 541.

Pousot. — *Tumeur de la glande sous-maxillaire*, Th. Lyon, 1894.

Prenant. — *Eléments d'embryologie.*

Quarry-Silcock. — Cytic épitheliom of the Neck, *Brit. med. journ.*, 1887, 18 mars, p. 620.

Quénu. — *Des arcs branchiaux chez l'homme*, Th. agrég., Paris, 1888.

Quintrie. — Epithélioma ganglionnaire du cou, *Journ. méd. Bordeaux*, 31 juillet 1898, p. 368.

Rabl. — Zur Bildungssgeschichte, *Prager med. Woch.*, 1886-1887.

Reclus. — Les branchiomes du cou. *Bulletin méd.*,12 mai 1906.

Reclus et **Chevassu**. — Les tumeurs du corpuscule rétro-carotidien,*Rev. de chir.*, 10 août 1903.

Regnault. — Die malignen Tumoren der Gefässcheide, *Arch. f. klin. Chir.*, 1887, t. XXXV, p. 50.

Rendu. — Epithélioma des ganglions du cou, *Soc. anat.*, août et octobre 1869, p. 206.

Reverdin et **Mayor**. — Epithélioma pavimenteux lobulé branchiogène, *Rev. méd. Suisse romande*, 1888, p. 162.

Reynier. — Des goîtres aberrants, et de la difficulté de leur diagnostic avec les épithéliomas branchiaux, *Bull. Soc. chir.*, 28 juillet 1903, p. 901.

Reynier et **Cruveilhier**. — *Tumeurs de la région latérale profonde du cou développées aux dépens de corps thyroïdes aberrants.*

Ribeira. — Extirpation d'une tumeur du cou. Section du pneumogastrique. Guérison, *Revista de medicina y Cirurgia Practicos*, 7 mars 1901, p. 340.

Jose Ribeira y Sans. — Epithélioma du cou. Extirpation avec résection de 8 centimètres de jugulaire interne, *Revista de medicina y Cirurgia Practicas*, 5 novembre 1899, p. 481.

Richard. — Ueber die Geschwulste des Riemensfalten, *Beiträge zur klinischen Chirurgie*, 1888, t. III.

Richelot. — Epithélioma primitif du cou d'origine branchiale, *Bull. de méd.*, 1902, p. 94.

Rohrbach. — Uber Ge rnerweischung nach nolirter Unterbindungen v. jugularis, *Beit. z. klin. Chir.*, 1896, t. XVII, fasc. III, p. 811.

Rusca. — Cancer branchial operados, *Revista medecina y cirurgia*, Barcelone, 1903, t. VII, p. 376.

Samter. — Contribution à l'étude des tumeurs des fentes branchiales, *Arch. für path. Anat.*, 1888, vol. CXVI.

Savariaud et **Cruveilhier**. — Epithélioma de la parotide, *Bull. Soc. anat.*, 1905, p. 175.

Sevestre. — Sur les épith. branchiaux (Rapport sur le prix Daudet), *Bulletin Ac. méd.*, 1905, p. 8-10.

Schimank. — Primary Branchiogenic carcinoma, *Philadelphia med. Journ.*, 1901, vol. VII, p. 29.

Stoicesko. — Cancer des ganglions du cou propagé au larynx, *Soc. anat.*, avril 1873, p. 296.

Tauffer. — Carcinomatöse degen. V. dermoïdcysten, *Virchows'Arch.*, 1896.

Terrier et **Lecène**. — Kystes branchiaux, *Rev. chir.*, 1905, p. 759-760.

Têtu. — Tumeur squirrheuse sur le trajet des vaiss. jugulaires, *Mém. de méd. et chir. mil.*, 1842, t. XXXI, p. 289.

Treiberg. — Zur Kasuistik des primaeren Halscarcinom, *Vratsch.*, 1883, n° 9, p. 129.

— *Etude de l'épithélioma branchial du cou*. Th. Paris, 1901.

Trêves. — Malignant cystic of the Neck, *Trans. of the path. Soc.*, London, 1887, t. XXXVIII.

Tuffier. — *Bulletin de la Société de chirurgie de Paris*, 1903.

Vautrin. — Considérations sur les plaies du canal thoracique dans la région cervicale, *Rev. chir.*, 1905, p. 1-20.

Veau. — Les épithéliomas branchiaux du cou, *Rev. chir.*, 10 mars 1900. Thèse de Paris, 1901.

— Des plaies du canal thoracique dans sa portion cervicale, *Gaz. des hôpitaux*, 1902, p. 1205-1208.

Vialleton. — *Embryologie*.

Vignard et **Mouriquaud**. — Des tumeurs parotidiennes d'origine branchiale, *Arch. gén. de méd.*, 1904, n° 35.

Villard et **Cotte**. — Branchiomes malins du cou, *Soc. nat. de méd. de Lyon*, 13 fév. 1905.

Viscaro. — *Des tumeurs ganglionnaires du cou*. Th. Paris, 1852.

Volkmann (**Richard**). — Das tiefe branchiogene Halscarcinom, *Deut. Zeits. f. Chirg.*, 1895, t. XLI.

Walther. — Article : Cou, *Traité de chirurgie* Duplay-Reclus.

Wolfler. — Ueber die Entwickelung und der Bau des Kropfes, *Arch. f. klin. Chirg.*, 1883, t. XXIX, p. 754.

Zicas. — *Contribution à l'étude des épith. branchiaux*. Th. Paris, 1903.

TABLE DES MATIÈRES

	Pages
Chapitre I. — Introduction	5
Chapitre II. — Historique	8
Chapitre III. — Embryologie	13
Chapitre IV. — Pathogénie	18
Chapitre V. — Anatomie pathologique	29
Chapitre VI. — Etiologie	39
Chapitre VII. — Symptomatologie	41
Chapitre VIII. — Evolution. — Durée. — Pronostic	46
Chapitre IX. — Diagnostic	48
Chapitre X. — Traitement	56
Chapitre XI. — Observations	69
Chapitre XII. — Conclusions	148
Bibliographie	151

Imp. J. Thevenot, Saint-Dizier (Haute-Marne).